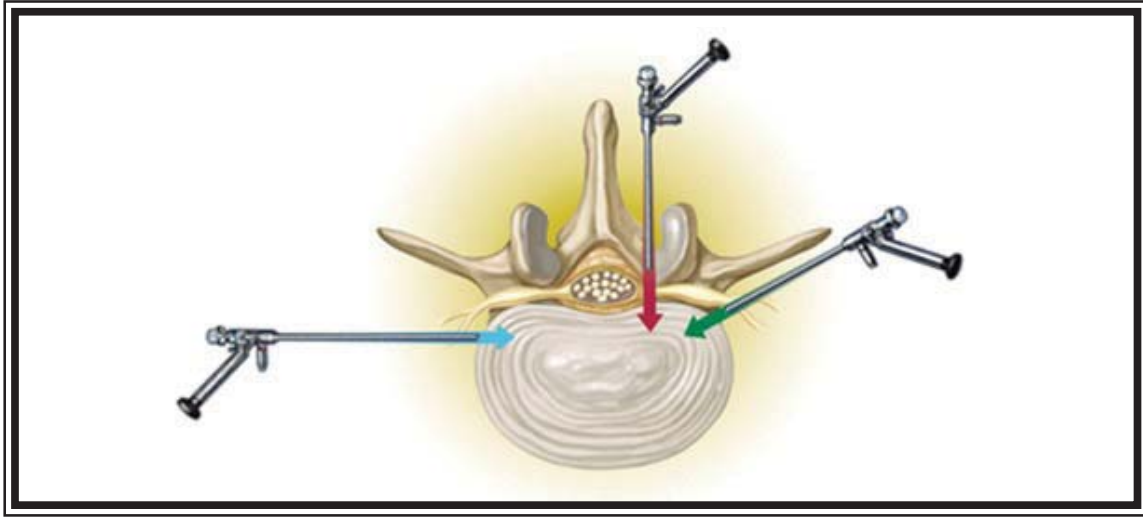


SPİNAL

ve

PERİFERİK SİNİR CERRAHİSİ

www.spinetr.com



LOMBER DİSK HERNİSİ: TANIM, TANI, CERRAHI TEDAVİ ENDİKASYONLARI

LOMBER ENDOSKOPIK İNTERLAMİNAR YAKLAŞIM: TEKNİK/HASTA SEÇİMİ/ÖNERİLER

TRANSFORAMİNAL YAKLAŞIM: TEKNİK/HASTA SEÇİMİ/ÖNERİLER

LOMBER BÖLGEDE ENDOSKOPI YARDIMLI YAKLAŞIMLAR

LOMBER ENDOSKOPIK CERRAHİNİN KOMPLİKASYONLARI

SANATTA VE BİLİMDE MİNİMALİZM



TÜRK NÖROŞİRÜRJİ DERNEĞİ
SPİNAL VE PERİFERİK SİNİR CERRAHİSİ
ÖĞRETİM VE EĞİTİM GRUBU BÜLTENİ
TEMMUZ 2015 / Sayı 68



İçindekiler

Başkanın Mesajı.....	3
Editörün Mesajı.....	4
Lomber Disk Hernisi: Tanım, Tanı, Cerrahi Tedavi Endikasyonları	5
Lomber Endoskopik İnterlaminar Yaklaşım: Teknik/Hasta Seçimi/ Öneriler.....	12
Transforaminal Yaklaşım: Teknik/Hasta Seçimi/Öneriler.....	16
Lomber Bölgede Endoskopi Yardımlı Yaklaşımlar.....	22
Lomber Endoskopik Cerrahinin Komplikasyonları	28
Sanatta ve Bilimde Minimalizm	31

TÜRK NÖROŞİRÜRJİ DERNEĞİ
SPİNAL VE PERİFERİK SİNİR CERRAHİSİ
ÖĞRETİM VE EĞİTİM GRUBU
YÖNETİM KURULU

Dr. Erkan Kaptanoğlu

Marmara Üniversitesi, Tıp Fakültesi,
Nöroşirürji Anabilim Dalı, İstanbul
erkankaptanoglu@gmail.com

Dr. Kadir Kotil

İstanbul Eğitim ve Araştırma Hastanesi,
Nöroşirürji Kliniği, Fatih, İstanbul
kadirkotil@gmail.com

Dr. Cüneyt Temiz

Celal Bayar Üniversitesi, Tıp Fakültesi,
Nöroşirürji Anabilim Dalı, Manisa
cuneyttemiz2@gmail.com

Dr. Tahsin Erman

Çukurova Üniversitesi, Tıp Fakültesi,
Nöroşirürji Anabilim Dalı, Adana
drtahsinerman@gmail.com

Dr. Özkan Ateş

İstanbul Esenyurt Üniversitesi, Esencan Hastanesi,
Beyin ve Sinir Cerrahisi Kliniği, İstanbul
atesozkan@hotmail.com

Dr. Ali Dalgıç

Ankara Numune Eğitim ve Araştırma Hastanesi
Nöroşirürji Kliniği, Ankara
alidalgic@yahoo.com

Dr. İlker Solmaz

GATA Tıp Fakültesi, Nöroşirürji Anabilim Dalı
Etlik, Ankara
solmazilker@hotmail.com

Yazıların içeriğinden yazarlar sorumludur.

YAZIŞMA ADRESİ

TÜRK NÖROŞİRÜRJİ DERNEĞİ
Taşkent Caddesi 13/4 06500 Bahçelievler, Ankara
Tel: 0312 212 64 08 Faks: 0312 215 46 26
E-mail: info@turknorosirurji.org.tr
Web: www.turknorosirurji.org.tr
www.spinetr.com

başkanın mesajı 1

başkanın mesajı

Prof. Dr. Erkan KAPTANOĞLU



Değerli Meslekdaşlarım,

Lomber disk hernisi günlük pratiğimizde en çok karşılaştığımız patolojilerdendir. Cerrahi kararı verdiğimizde kullanılacak yöntemlerden en yaygın mikrolomber diskektomi olsa da, lomber disk cerrahisinde endoskop kullanımını hem hastalar, hem de biz hekimler tarafından daima ilgi uyandırmıştır.

Bültenimizin 68. sayısında lomber disk hernisine minimal invazif yaklaşımlardan “Lomber endoskopik interlaminar yaklaşım, transforaminal yaklaşım ve lomber endoskop yardımcı yaklaşımlar” tartışılacaktır.

Her dönemde bir konuyu enine boyuna tartışmayı hedeflediğimiz bültenimizi keyifle okumanız dileklerimizle.

Saygılar sunarım.

Prof. Dr. Erkan KAPTANOĞLU

TNDer SPSCG Yönetim Kurulu Başkanı

editörün mesajı 2

editörün mesajı

Dr. Ali DALGIÇ



Değerli Meslektaşlarım,

Her geçen gün teknolojinin yaşamımızı farklı biçimlerde etkilediğine tanık olmaktadır. Elbette ki, bu değişim tıp alanında da yerini bulmakta ve yeni tedavi yöntemleri gündemimize girmektedir. Bunlar genellikle cerrahi tedavi sırasında biz cerrahların; sonrasında ise hastalarımızın konforunu artırmaya yönelik olmaktadır. Bu uygulamaların bir kısmı klinik uygulamalarda karşılığını bulamadan unutulmakla birlikte endoskopik disk cerrahisi son 30 yılda giderek gelişmekte ve yaygınlaşmaktadır. Bu kapsamda, lomber endoskopik disk cerrahisini farklı uygulama yöntemleri ile birlikte ele almayı amaçladık. Ayrıca, içinde bulunduğumuz kliniklerin dışına çıkarak bu uygulamalara bir de sanatsal yönden bakalım istedik.

Sağlıklı ve mutlu günler dileği ile...

Dr. Ali DALGIÇ

bölüm 3

Dr. Mert ŞAHİNOĞLU

Sivas Numune Hastanesi, Beyin ve Sinir Cerrahisi Kliniği, Sivas

LOMBER DİSK HERNİSİ: TANIM, TANI, CERRAHİ TEDAVİ ENDİKASYONLARI

Bel ağrısı, insanların tıbbi yardım aldıkları sağlık problemleri sıralamasında en üst sıralarda yer alır. Lomber disk hernileri, beyin ve sinir cerrahisi polikliniklerine başvurma nedenleri arasında yine ilk sıralardaki bel ağrısı nedenlerinden biri olup tüm bel ağrıının %2-5'ini oluşturur (7). Bu nedenle büyük iş gücü ve maddi kayıplara yol açmaktadır.

TANIM

Lomber disk herniasyonu en basit şekliyle; intervertebral disk dokusunu oluşturan yapılardan annulus fibrozus ve/veya nükleus pulpozusun spinal kanal içine doğru yer değiştirmesi şeklinde tanımlanabilir (26). Lomber disk hernisi, disk dejenerasyonu sürecinde gelişen bir patoloji olarak kabul edilmektedir. Lomber disk dejenerasyonu yaşlanma ile beklenen olağan bir durumdur. Ancak aşırı yüklenmeler, spinal travmalar, konjenital anomaliler, sigara içiciliği, diabetes mellitus ve vasküler patolojiler kan dolaşımında bozukluklar yaratarak intervertebral disk dokusunun beslenmesini bozarlar ve intervertebral disk dejenerasyonu gelişiminin hızlanmasına yol açarlar.

Vertebra korpusları arasında bulunan intervertebral diskler omurga cisminde yüklenen enerjiyi bir alt mesafeye dengeli şekilde iletirler. Intervertebral diskleri, annulus fibrozus olarak isimlendirilen, çoğunluğu tip I kollajenden oluşan viskoelastik lamellerden; nükleus

pulpozus adı verilen tip II kollajen ve hidrofilik olan proteoglikandan yoğun iç nükleer tabakadan; son plak diye isimlendirilen kıkırdak bir yapıdan oluşur. Disk dejenerasyonu ilerledikçe, nükleus pulpozus ve son plakta daha fazla oranda bulunan tip II kollajen yerini tip I kollajene, annulus fibrozusta daha fazla bulunan tip I kollajen ise yerini tip II kollajene bırakır ve disk yapısının sağlam temelleri bozulmuş olur (17,18). Nükleus pulpozus su içeriğini kaybederek daha kuru bir hal alır ve yükseklik kaybına uğrar. Hyalin kıkırdak ise kalsifiye olarak diffüzyon ile beslenen diskin diffüzyonunu bozar. Diskin su kaybetmesi ile hızlanan diffüzyon bozukluğu sonucu da disk içeriğindeki oksijen miktarı azalır. Böylece disk içerisindeki basıncı ve gerginliği sağlayan proteoglikanın sentezini azaltıp, yıkımını arttıran anaerobik metabolizma süreci başlar. Proteoglikan miktarının azalması ile de disk hücrelerinin su miktarı azalır. Hücrelerde yıkım metabolitleri artar ve bu yıkım metabolitleri diffüzyonun daha da bozulmasına neden olur (5,12).

Tüm bunların uzantısı olarak kollajen yapının değişmesi ile annuler yırtık ve son plaklarda fissürler ortaya çıkar. Nükleus pulpozustaki su kaybı ile intradiskal basınç azalması sonucu da annuler gerginlik azalır. Kollajen yapısı bozulmuş annuler fibriller arasındaki yırtıklar ve son plaklardaki fissürler genişleyerek intervertebral disk nükleusunun herniye olmasını hızlandırır (24). Ayrıca disk yüksekliğinin azalması sonucu

ligament gerginliğinin azalarak laksite oluşmasının da disk herniasyonunu kolaylaştırdığı yapılan çalışmalarda gösterilmiştir (16,9).

Lomber disk hernisinde terminoloji;

Annulus fibrozusun anterioru posteriyoruna göre daha güçlüdür. Posteriyor longitudinal ligamentin en güçlü olduğu yerde orta hattır. Bu yüzden annulusun posterolateral kısmı gücüne göre yükün orantısız kısmını paylaşır. Buna bağlı olarak lomber disk herniasyonlarının çoğu posteriyorda orta hattın lateralinde gelişir.

- 1) Spinal kanala taşma şekline göre; **bulging, protrüzyon, ekstrüzyon, sekestrasyon**
- 2) Orta hat ile ilişkisine göre; **median, paramedian, lateral, foraminal, ekstraforaminal**

TANI

İnsanların yaklaşık %80'i yaşamlarının herhangi bir döneminde bel ağrısından şikayetçi olurlar (7). Bu kadar yaygın bir şikayetin lomber disk hernisinde de en sık yakınma olması nedeniyle ayırıcı tanıda göz önünde tutulması gereken birçok patoloji (faset eklem hastalıkları, spondilolistezis, dejeneratif kalça/eklem hastalıkları, polinöropatiler, ankilozan spondilit, spinal osteomyelit gibi enfeksiyöz hastalıklar, vertebra tümörleri vb.) mevcuttur. Bu yüzden hastanın öyküsünün iyi irdelenmesi, detaylı bir nörolojik muayene yapılması ve radyolojik görüntülemelerle tanının desteklenmesi gerekir.

Öykü: Lomber disk hernisi için genç-orta yaş, erkek cinsiyet, ailesel yatkınlık, meslek, geçirilmiş travma ve sigara içmek yaygın risk faktörleri arasındadır.

En sık başvuru şikayeti olan bel ağrısı, annulus fibrozusunun sinir uyarımı açısından zengin olmasına bağlıdır. Bel ağrısına eşlik eden bacak ağrıları daha çok radiküler kaynaklı olup sinir köküne bası ve bununla birlikte gelişen enflamasyon sonucu olur. Ağrı şikayeti ile başvuran hastalara ağrının süresi, ağrının yayılım şekli, travma öyküsü, valsalva manevraları ve vücut hareketleri ile ağrının ilişkisi sorulmalıdır.

Lomber disk hernisinde bel ağrısı genellikle aniden başlayan, ara ara şiddetlenen, giderek artan bir ağrıdır. Sık olmasa da bel ağrısı olmadan sadece kalça veya

bacak ağrısı olabilir. Bacak ağrısı, daha çok kalçadan başlayıp uyluğun arkasından topuğa kadar inen siyatalji şeklindedir, ayrıca femoralji şeklinde de olabileceği unutulmamalıdır.

Ağrılar genellikle ağır yük kaldırma, düşme, ağır egzersiz gibi bir travma sonrası başlar. Hastalar özellikle çok hareketli olmak istemezler. Çünkü oturma ve öne eğilme ile disk içerisindeki basınç artacağından ağrılarda giderek artar. Ayrıca öksürme, ıkınma ve hapşırma gibi intradiskal basıncı arttıracak valsalva hareketleri de ağrıyı arttırabilir ve tüm bunlar lomber disk hernisini akla getirmelidir.

Duysal yakınmalar, bası altındaki sinir kökünün dermatomuna uyacak biçimde bacağın yan tarafında, ayak tabanında, uyluğun ön yüzünde olan uyuşukluk, keçelenme veya karıncalanma gibi yakınmalardır.

Bacak ve/veya ayakta kuvvet kaybı ile alt üriner sistem şikayetleri enderdir. Kuvvet kaybı olan hastalar yürürken ayaklarının takıldığını, ayak bileğinin içe döndüğünü veya merdiven çıkarken zorlandıklarını belirtirler. Üriner sistem şikayetleri olan hastalar ise genelde bu şikayetleri sorulmadığı sürece belirtmezler. Sorulduğunda ise azalmış mesane duyusu ile birlikte sık tuvalete gitme, idrarın boşalmama hissi veya idrar kaçırmadan bahsederler. Ancak idrar kaçırmaya şikayeti olan hastalarda acil cerrahi girişim gerektiren kauda equina sendromu dikkatli bir şekilde sorgulanmalıdır.

Kauda Equina Sendromu: Klasik olarak, genital bölgeyi tutan 'eğer' tarzında veya yama şeklinde anestezi tipik bulgudur, üriner retansiyon en çok bulunan belirtidir. İdrar retansiyonu olan hastalarda taşma inkontinansı olabilir. Çoğunlukla lezyon seviyesinin altında motor kuvvetsizlik ve derin tendon refleksi kaybı oluşabilir. Genelde büyük orta hat disklerine bağlı gelişen acil bir klinik durumdur.

Konus Medüllaris Sendromu: Omurilik genelde L1-2 disk seviyesinde sonlanır. Bu bölgede veya yakınında bası oluşturan bir patoloji geliştiğinde (santral disk hernileri, tümör, travma, kanama) ağrının ön planda olmayıp, otonomik belirtilerle birlikte bilateral simetrik duyu ve motor kayıplarının görüldüğü acil bir klinik durumdur.

Muayene: Kuvvet kaybına bağlı değişen yürüyüş tarzı, düşük ayak yürüyüşü ve bası altındaki kökü rahatlatmaya uygun antalgik postür görülebilir.

- 1) *Laseque belirtisi - SLR (Düz bacak germe testi)*: Hasta supine pozisyondayken etkilenen ekstremitte ağrı oluşana kadar bilekten tutularak kaldırılır. 60 derecenin altında test pozitifdir. Sadece bel ağrısı yeterli değildir. Bacak ağrısı ve ağrının dağılımında parestezi gelişir. Lomber disk hernisi için %80 duyarlı, %40 spesifiktir (25).
- 2) *Çapraz düz bacak germe testi (Fajerszdahn testi)*: Ağrı olmayan bacakta SLR, karşı bacak ağrısına neden olur. Aksiller disk için önemli bir bulgudur. SLR'den daha spesifiktir.
- 3) *Femoral germe testi*: Hasta prone pozisyonda yatar. Kalça eklemi ekstansiyona getirilirken diz fleksiyona getirilir. Test pozitifliğinde uyluk ön yüzünde ve dizin medial kısmında ağrı olur. Üst lomber disk hernileri için önemli bir bulgudur.
- 4) *Bowstring işareti*: SLR ile ağrı oluştuğunda kalça fleksiyonda tutulurken dizin fleksiyona getirilmesi. Siyatik ağrısı azalırken kalça ağrısı devam eder. Kalça ağrısı ile siyatikji ayırımında kullanılır.
- 5) *FABER/Patrick testi*: Fleksiyon, ABüksiyon ve Eksternal Rotasyon için kullanılan isimdir. Kalça ve diz fleksiyona getirilir. Lateral malleol karşı diz üzerine konulur. Aynı taraftaki diz bastırılır. Ağrı olur ise

kalça eklemi hastalığını gösterir. Sinir kökü basısında kötüleşme olmaz.

Bu 5 test dışında nadir olarak kullanılan nazifer testi, cram testi, lemp testi ve bragard testi gibi germe testleri de mevcuttur.

Motor kuvvet muayenesi: tüm kas grupları muayene edilmelidir. Pratik olarak topuk üstünde yürüme L5 kökünün, parmak uçlarında yürüme S1 kökünün, çömelip kalkma hareketleri L4 ve üst köklerin kuvvet durumunu belirtir (Tablo 1).

Duyu muayenesi: duyu kusurlarını değerlendirmek adına subjektif bir muayenedir. Bası altındaki sinir kökü veya köklerine uyan hipoestezi saptanır (Tablo 1).

Refleks Muayenesi: L5 sinir köküne has bir refleks yoktur. Etkilenen L4 sinir kökünde patella refleksi, S1 sinir kökünde ise aşıl refleksi azalır (Tablo 1).

Görüntüleme Yöntemleri:

- 1) **Direkt Grafiler:** Lomber disk hernisinin tanısında öncelikli tercih edilen bir yöntem değildir. Bel ağrısının ayırıcı tanısında kullanılabilir. Dejenerasyona bağlı disk mesafesinde azalma, son plaklarda düzensizlik, osteofitler görülebilir. Schmorl nodülleri tespit edilebilir.

Tablo 1: Kök basısına bağlı belirti ve bulgular

Kök	Ağrının yayılımı	Parestezi veya duyu kaybı	Motor zayıflık	Reflekslerde azalma veya kaybolma
L1	Alt karın, kasık veya üst ön iç uyluk	Alt karın, inguinal bölge	İliopsoas	Hipogastrik, kremasterik
L2	Kasık, ön veya iç uyluk	Ön ve iç uyluk	İliopsoas ve/veya uyluk adduktörleri	Kremasterik,
L3	Ön uyluk veya diz	Ön uyluk ve diz	Kuadriseps, uyluk adduktörleri	Patella
L4	Diz altı, iç bacak veya iç malleol	İç bacak	Kuadriseps, uyluk adduktörleri, tibialis anterior	Patella
L5	Arka dış uyluk, dış bacadan ayak sırtına	Dış bacak ve ayak sırtından başparmağa	Hamstringler, peroneuslar, tibialis posterior, gluteus medius	Yok
S1	Arka uyluk, dış malleol	Arka bacak, ayak dışı, son iki parmak	Hamstringler, gluteus maksimus	Aşıl

2) Diskografi: Dejeneratif diski olan hastalarda dinamik bir tanı yöntemidir. Disk mesafesinde intradiskal basıncın artırılması ile oluşturulan ağrı aracılığıyla disk mesafesi belirlenir. Annulus fibrozustaki yırtıkların tespitinde kullanılır. Testin sensitivitesi %82-85 arasındadır (3). Disk hernisinin tanısından ziyade tedavi planlaması için kullanılabilir.

3) Bilgisayarlı Tomografi (BT): Lomber disk hernisi tanısının konulmasında günümüzde sık tercih edilen bir görüntüleme değildir. Özellikle MRG çekilemeyen manyetik alana girmesi sakıncalı protezli ve kalp pili olan hastalar ile kapalı alan korkusu olan hastalarda kullanılır. Disk tarafından nöral foramenin kapanması, epidural yağ dokusu demarkasyon hattının kaybolması, disk yüzeyinin konveksleşmesi ve vakum fenomeni saptanabilir.

4) Magnetik Rezonans Görüntüleme (MRG): Günümüzde disk hernisinin tespitinde altın standart konumuna gelmiştir. Annulus fibrozus yapısını, dural kesenin durumunu, sinir kökü basısını, foramen-herniye disk ilişkisini, ligamentleri, MR miyelografi ile sıvı dinamiğini, çeşitli sinyal özellikleri ile disk içerisindeki su kaybı tespitinde büyük kolaylık sağlamaktadır.

5) Miyelografi: İnvazif bir yöntem olması nedeniyle BT ve MR'dan sonra kullanımı azalmıştır. Lomber disk hernisi mevcut ise ekstradural dolma defekti görülür. Operasyon sonrası ill 3 ayda MR yanlış görüntü verebileceğinden miyelografi tercih edilebilir.

6) Elektromiyelografi (EMG): Lomber disk hernisinde tanı koydurucu olmaktan ziyade daha çok ayrıncı tanı için kullanılır. Ayrıca görüntüleme ile klinik bulguların uyuşmaması durumlarında kök basısı ve kök seviyesini belirlemede yardımcı bir testtir.

CERRAHİ TEDAVİ ENDİKASYONLARI

Lomber disk hernisi tanısı konulan hastalarda doğru tedavi planlaması için şu sorular sorulmalıdır; 1) Hastanın acil cerrahi girişime ihtiyacı var mı? 2) Hasta opere olmadan da tedavi edilebilir mi? 3) Hastayı opere etmeli miyiz?

Kauda equina sendromu ve/veya ilerleyici motor defisiti olan hastalara mutlaka acil cerrahi girişim yapılması gerekmektedir. Ayrıca bu iki durum lomber disk hernisinde kesin cerrahi endikasyonlarıdır. Ancak bu

hasta grubu lomber disk hernisi olan tüm hastalar içerisinde küçük bir kısmı kapsamaktadır. Geriye kalan büyük bölümün tedavi planlaması hâlâ tartışmalıdır.

Göreceli cerrahi tedavi endikasyonları (28)

- 4-12 haftalık konservatif tedaviye rağmen cevap alınamayan
- Bacak germe testlerinde pozitiflikle birlikte belirgin sensorimotor defisit
- Radiküler bacak ağrısı olan hastada dar kanal zemininde lomber disk hernisi
- Tekrarlayan nörolojik defisitlerin olması

Fakat rölatif cerrahi endikasyonlar da tartışmaları azaltmamıştır. Özellikle, ağrısı geçmeyen hastada tedavinin ne kadar sürmesi gerektiği, konservatif tedavinin ilk başvurulması gereken tedavi yöntemi olup olmadığı, lomber disk hernisinin doğal seyri gereği cerrahiye gerek olup olmadığı, cerrahi sonuçları etkileyen faktörler, cerrahinin zamanlaması ve cerrahinin başarısında hasta psikolojisinin yeri hâlâ tartışmalıdır.

Lomber disk hernisi olup siyataljisi olan hastaların büyük bir çoğunluğunun ağrıları birkaç ay içerisinde azalmakta veya tamamen geçmektedir. Ancak çalışmaların hiçbiri tedavi almamış lomber disk hernilerinin doğal seyrini kesin sınırlar içerisinde sokmamaktadır. Çünkü bu tür hastaların çoğu konservatif tedavi sonrasında kök iskemisinin ve inflamasyonunun azalması ile iyileşirler. Ayrıca, herniye lomber disklerin zaman içerisinde spontan regrese olduğunu gösteren yayınlarda giderek artmaya başlamıştır (8,22). Sekestre ve ekstrüde olmuş daha büyük herniye disklerin daha çok küçülebileceğini gösteren yayınlarda da mevcuttur (2).

Bu durumda cerrahi tedaviyi ne zaman ve niye tercih etmeliyiz? Bu soruyu yanıtlamak için konservatif ve cerrahi tedavileri karşılaştıran çalışmalarını incelemek doğru olabilir. 2009 yılında yayınlanan lumbar disk hernisi sonucu gelişen siyataljinin cerrahi ve konservatif tedavilerinin karşılaştırıldığı yazıların sistematik derlemesinde özellikle 5 yazı üzerinde durulmuştur. Bu yazılardan biri; erken cerrahi yapılmış vakalar ile uzamış konservatif tedavi sonrası cerrahi gereken vakaların karşılaştırılması, bir diğeri; cerrahi ile epidural enjeksiyon yapılmış vakaların karşılaştırılması, diğer üçü ise; cerrahi ile genel konservatif tedavi karşılaştırıl-

masıdır. Erken cerrahinin uzamış konservatif tedaviye göre daha iyi ve kısa sürede ağrı açısından rahatlatma sağladığı tespit edilmiştir. Cerrahi ve genel konservatif tedavi arasında ise 1-2 senelik süreçte belirgin fark saptanmadığı belirtilmektedir. Ancak çeşitli kısıtlamalar nedeniyle düşük kanıt düzeyli çalışma olduğu da özellikle belirtilmiştir (11). 2015 yılında yayınlanan ve meta-analiz ile yapılan bir diğer sistematik derlemede, lomber disk hernisi sonucu opere edilen atletler ile konservatif tedavi edilen atletlerin spora dönüşleri 14 ayrı çalışma araştırılarak karşılaştırılmıştır. Cerrahi ve konservatif tedavi arasında belirgin fark bulunamamıştır. Ancak bu çalışmanın da düşük kanıt düzeyli olduğu özellikle belirtilmiştir (21). 2013 yılında randomize kontrollü yapılan bir çalışmada ise siyatalji için yapılmış cerrahi ve konservatif tedavinin 5 yıllık karşılaştırılmalı sonuçları yayınlanmıştır. Diğer çalışmalarda olduğu gibi bu çalışmada da 5 yıllık takipte uzamış konservatif tedavi ile erken cerrahi arasında anlamlı fark bulunamamıştır. Uzun dönem konservatif tedavi alacak olan hastalara da uzun dönemde cerrahi gerekebileceği özellikle belirtilmiştir (14). Ayrıca lomber disk herniasyonu için cerrahi ve konservatif tedavinin karşılaştırılmasında en geniş çaplı ve uzun dönemli çalışmalarından biri olan The Spine Patient Outcomes Research Trial (SPORT)'ın ilki 2006 senesinde yayınlanmıştır. En az 6 hafta semptomları devam eden 501 hastanın rastgele cerrahi ve konservatif tedaviye yönlendirilmesi sonrasındaki 2 sene içinde ilk sonuçlar açısından belirgin fark bulunamamıştır (Ağrı, fiziksel disfonksiyon, Oswestry Disability Index gibi açılardan). Hastalara sorulan düzelme, işe başlama gibi sorularda ise cerrahi ile tedavi olan hastaların sonuçlarının daha iyi olduğu tespit edilmiştir. Aynı çalışmanın 2014 yılında yayınlanan 8 yıllık sonuçlarında da cerrahi yapılan grubun daha iyi gelişme kaydettiği saptanmıştır (Örn: Ağrı skalaları 100 puan üzerinden 11 puan altında olarak kaydedilmiştir). Ancak tüm verilere bakıldığında ise 4 yıl ile 8 yıl arasında belirgin fark saptanamamıştır (15).

Tüm bu çalışmalardan bir çıkarım yapacak olursak, literatürün, cerrahi tedavinin konservatif tedaviye kesin üstünlüğünü kanıtlayacak ikna edici daha nitelikli çalışmalara hâlâ ihtiyacı olduğudur. Uzun dönem fayda düzeyine bakıldığında tedaviler arası fark olmasa da erken dönemde yapılan cerrahi ile hastaların ağrı-

larının daha hızlı iyileştiği ve hayat konforlarının daha çabuk normale döndüğü bir gerçektir. Çok şiddetli ağrıları olan hastalarda ilk 1-2 hafta konservatif tedavinin denenebileceği, hastaların 3. aydan sonra cerrahi dışı tedavilerden fayda görme şansının azalabileceği belirtilmektedir. Ayrıca altı ay içerisinde opere olmayan hastalarda da cerrahi müdahaleden fayda görme ihtimallerinin azalacağı altı çizilmektedir (10,20). 2010 yılında 140 hasta ile lomber disk hernisi cerrahisi sonrasındaki uzun dönem takiplerinde klinik faktörlerin etkisinin araştırıldığı bir çalışmada ise 2 aylık şikayet süresi olan hastaların %80'inde tatmin edici sonuçlar alınmasına rağmen, 3 aydan fazla süredir şikayeti olan hastalarda bu oranın %50'ye düştüğü görülmektedir. Aynı çalışmada, özellikle 6 aydan daha kısa süre bacak ağrısı olan hastaların cerrahi sonrası 2 senelik ve 5-10 senelik takiplerinin daha tatmin edici durumda olduğu da belirtilmektedir (23).

Konservatif tedavinin süresi ve cerrahinin zamanlaması dışında cerrahinin sonuçlarını etkileyen faktörler arasında disk hernisinin oluş şekli ve yeride önemlidir. Örneğin, ekstrüde disk hernisi olan hastalarda cerrahi sonrası hasta memnuniyetinin daha iyi olduğu belirtilmektedir (27). Ayrıca 2009 senesinde yapılan 150 hastalık prospektif ve BT-MR ile yapılan radyolojik derecelendirmeli çalışmada da olduğu gibi santral disk hernili hastalarda cerrahi başarı oranının düşük olduğu belirtilmektedir (6). Ekstrüde disk hernisinin veya sekestre disk hernisinin olması ve herniye diskin orta hattan daha lateralde olması kök basısı yaparak radiküler semptomların gelişmesine neden olur. Bu tip disk hernilerinin semptomları ve muayene bulguları daha belirgindir. Bu durumda da hastaların cerrahiden fayda görme ihtimali artar (1,19). Bu yüzden farklı sinir kökü muayene bulguları saptanan ve belirgin radiküler şikayetleri olmayan hastalarda cerrahi karar verirken dikkat edilmelidir. Hastanın geçireceği cerrahinin prognozunu etkileyen faktörlerden biri de Laseque germe testidir. 2004 senesinde yapılan prospektif bir çalışmada, lomber diskektomi sonrası prognozu etkileyen faktörler incelenmiştir. Özellikle Laseque pozitifliğinin cerrahiden fayda görebilirliği azalttığı saptanmıştır (13). Ancak kontrlateral Laseque germe testi pozitifliğinin cerrahi tedavinin başarısında olumlu bir faktör olduğu da belirtilmektedir (27).

Lomber disk hernisinde başarıyı etkileyen en önemli faktörlerden biri de hastanın psikolojik durumudur. Depresyon tanısı olan hastalarda lomber diskektomi sonrası başarı oranı düşmektedir. Literatürde başarısız sonuçların %50'sinden fazlasını da sekonder kazanç sağlamak isteyen ve psikolojik sorunları olan hastaların kapsadığını tespit eden çalışmalar bulunmaktadır (13,4).

Günümüze kadar randomize, randomize olmayan, karşılaştırmalı, kısa veya uzun dönem takipli birçok çalışma yayınlanmış olsa da tüm bu çalışmalara baktığımızda kesin bir sonuca varmak zordur. Bu yüzden lomber disk hernisi olan hastalarda cerrahi tedavide rölatif cerrahi endikasyonları güncelliğini korumaktadır. Özellikle cerrahın klinik tecrübesi ile birlikte hastadan alınacak sağlıklı bir anamnez ve nörolojik muayene cerrahi karar almada kolaylık sağlayacaktır. Uygun cerrahi endikasyon koyulduğunda da cerrahinin başarısı ve hasta memnuniyeti artacaktır.

KAYNAKLAR

1. Atlas SJ, Keller RB, Wu YA, Deyo RA, Singer DE. Long-term outcomes of surgical and nonsurgical management of sciatica secondary to a lumbar disc herniations: 10 year results from the maine lumbar spine study. *Spine (Phila Pa 1976)* Apr 15; 30(8): 927-35, 2005
2. Buttermann GR. Lumbar disc herniation regression after successful epidural steroid injection. *J Spinal Disord Tech* 15(6): 469-76, 2002
3. Collis JS, Gardnen WJ. Lumbar discography. *J Neurosurg* 19: 452-61, 1962
4. Davis RA. A long term analysis of 984 surgically treated herniated lumbar discs. *J Neurosurg* 80: 415-21, 1994
5. Doita M, Kanatani T, Harada T, Mizuno K. Immunohistologic study of the ruptured intervertebral disc of the lumbar spine. *Spine* 21(2): 235-41, 1996
6. Halldin K, Lind B, Rönnberg K, Göthlin J, Gadeholt-Göthlin G, Zoéga B, Brisby H. Three-dimensional radiological classification of lumbar disc herniation in relation to surgical outcome. *Int. Orthop Jun* 33(3):725-30,2009
7. Hanley E. Surgical indication and techniques. *The international society for the lumbar spine. The Lumbar Spine 2nd ed.* Philadelphia: WB Saunders: 492-524, 1996
8. Hirabayashi S, Kumano K, Tsuiki T, Eguchi M, Ikeda S: A dorsally displaced free fragment of lumbar disc herniation and its interesting histologic findings. A case report. *Spine* 15(11): 1231-33, 1990
9. Ioncean SM. Lumbar intervertebral disc herniation following experimental intradiscal pressure increase. *Acta Neurochir (Wien)* 142(6): 669-76, 2000
10. Iplikçioğlu AC. Lomber disk cerrahisinde cerrahi tedavi endikasyonları ve zamanlama. *Türk Nöroşirurji Derneği Spinal ve Periferik Sinir Cerrahisi Grubu Yayınları No:8: 175-79, 2008*
11. Jacobs WCH, van Tulder M, Arts M, Rubinstein SM, van Middelkoop M, Ostelo R, Verhagen A, Koes B, Peul WC. Surgery versus conservative management of sciatica due to a lumbar herniated disc; a systematic review. *Eur Spine J Apr* 20(4): 513-22, 2011
12. Kang JD, Stefanovic-Racic M, McIntyre LA, Georgescu HI, Evans CH. Toward a biochemical understanding of a human intervertebral disc degeneration and herniation. Contributions of nitric oxide, interleukins, prostoglandin E2 and matrix metalloproteinases. *Spine* 22(10): 1065-73, 1997
13. Kohlboeck G, Greinel KV, Piotrowski WP, Leibetseder M, Krombhotz-Reindl M, Neuhofer R, Schmid A, Klinger R. Prognosis of multifactorial outcome in lumbar discectomy: a prospective longitudinal study investigating patients with disc prolapse. *Clin J Pain, Nov-Dec* 20(6): 455-61, 2004
14. Lequin MB, Verbaan D, Jacobs WCH, Brand R, Bouma GJ, Vandertop WP, Peul WC. Surgery versus prolonged conservative treatment for sciatica: 5 year results of a randomized controlled trial. *BMJ Open* 3, 2013
15. Lurie JD, Tosteson TD, Tosteson ANA, Zhao W, Morgan TS, Abdu WA, Herkowitz H, Weinstein JN. Surgical versus nonoperative treatment for lumbar disc herniation. *Spine* 39(1): 3, 2014
16. Martin MD, Boxell CM, Malone DG. Pathophysiology of lumbar disc degeneration: a review of the literature. *Neurosurg Focus* 13(2): E1, 2002
17. Nerlich AG, Boos N, Wiest, Aebi M. Immunolocalization of major interstitial collagen types in human lumbar intervertebral discs of various age. *Virchows Arch* 432(1): 67-76, 1998
18. Peng B, Hao J, Hou S. Possible pathogenesis of painful intervertebral disc degeneration. *Spine* 31(5): 560-66, 2006
19. Perez-Cruet MJ, Samartzis D. Lumbar degenerative disk disease. *Atlas of neurosurgical techniques; spin and peripheral nerves.* New York: Thieme: 555-66, 2006

20. Postacchini F. Management of herniation of the lumbar disc. *J Bone Joint Surg (Br)* 81-B: 567-76, 1999
21. Reiman MP, Sylvain J, Loudon JK, Goode A. Return to sport after open and microdiscectomy surgery versus conservative treatment for lumbar disc herniation: a systematic review with meta-analysis. *Br J Sports Med* Oct 21, 2015
22. Sakai T, Tsuji T, Asazuma T, Yato Y, Matsubara O, Nemoto K: Spontaneous resorption in recurrent indural lumbar disc herniation. A case report. *J Neurosurg Spine* 6(6):574-78, 2007
23. Silverplats K, Lind B, Zoéga B, Halldin K, Gellerstedt M, Brisby H, Rutberg L. Clinical factors of importance for outcome after lumbar disc herniation surgery: long term follow-up. *Eur Spine J* 19(9): 1459-67, 2010
24. Thomas NNM, Rea GL, Weinstein PR. Anatomy and pathophysiology of acquired spinal lesions. In: Edward C. Benzel (ed). *Spine Surgery Techniques Complication Avoidance, and Management*, 2nd ed. Philadelphia: Elsevier: 88-99, 2005
25. Toplamaoğlu H, Ofluoğlu A.E. Lomber disk hernileri. Korfalı E, Zileli M. (ed) *Türk Nöroşirurji Derneği Yayınları Temel Nöroşirurji Kitabı Cilt 2(10)*: 1491, 2010
26. Verman-Roberts B: Pathology of intervertebral discs and apophyseal joints. *The lumbar spine and back pain* 3rd Ed. Edinburgh, 1987
27. Vucetic N, Svensson O. Physical signs in lumbar disk hernia. *Clin Orthop* 333: 192-201, 1996
28. Zileli M. Lomber disk hastalığında tedavi endikasyonları ve hasta yönetimi. Zileli M, Özer AF (ed.). *Omurlilik ve Omurga Cerrahisi Cilt 1* 2.Baskı İzmir; Meta Basım Mat. Hizmetleri: 647-60, 2002

LOMBER ENDOSKOPIK İNTERLAMİNAR YAKLAŞIM: TEKNİK/HASTA SEÇİMİ/ÖNERİLER

GİRİŞ

Günümüzde minimal invaziv cerrahi teknikler azalmış postoperatif ağrı, erken iyileşme, yapışıklık ve nedbe dokusunun daha az oluşması, kozmetik açıdan daha iyi görüntüye sahip olmaları açısından tercih edilmektedir (1-4). Dolayısı ile, spinal cerrahide de minimal invaziv yöntem arayışları hiçbir zaman güncelliğini yitirmemiştir (5). Lomber disk cerrahisinde minimal invaziv yaklaşımlara geçiş Yaşargil ve Caspar'ın halen güncel olarak sıkça uygulanan mikrodiskektomi tanımlaması ile başlamıştır (6, 7). 1983'te Kambin ve Gellman posterolateral perkütan endoskopik yaklaşımı tanımlamıştır (8). Endoskopik yaklaşımlar, ameliyatın hem genel anestezi, hem de lokal anestezi altında yapılabilmesine olanak sağlamıştır (9). Posterolateral yaklaşımda en önemli kısıtlayıcı faktörler iliak kanat ve migratuar disk hernileridir (10-15). Ayrıca foramen çapı alt lomber seviyelerde (L4-5, L5-S1) azalmakta ve kök yaralanması riski oluşmaktadır (16).

Bu kısıtlamalara bir çözüm olarak posterior endoskopik yaklaşımlar geliştirilmiştir (17-19). Zaman içinde teknoloji ve cerrahi tekniğin geliştirilmesi sonucunda 2006 yılında Ruetten ve Choi tarafından tam endoskopik interlaminar yaklaşım tanımlanmıştır (12, 20).

CERRAHİ ALETLER

Tam endoskopik interlaminar disk cerrahisinde cerrahi sırasında görüş alanını arttırmak için 25° açılı endos-

kop kullanılmaktadır. Böylece ameliyat sahasının daha iyi görülmesi sağlanmıştır. Endoskop rijit yapılıdır. Bu endoskoptaki çalışma kanalının çapı sistemlere göre farklılık göstermekle birlikte 3,5-4,8 mm'dir. Optik kısım seri halde dizilmiş lensler ve hava boşluklarından oluşturularak en uygun görüntünün oluşturulması sağlanmıştır (21). Bu yapı bükülme, cerrahi aletlerin dikkatsizce çalışma kanülüne yerleştirilmesi ya da sterilizasyon öncesi temizleme sırasında dikkat edilmemesi halinde bozulmakta ve görüntünün kötü olmasına yol açmaktadır. Çalışma kılıfının endoskopu sert hareketlerden korumak, el hareketlerine yardımcı olmak ve konik uç yapısı ile kök ekartasyonunu sağlama işlevleri vardır. Aydınlatma için soğuk ışık kaynağı kullanılmaktadır. Ameliyat sırasında sürekli ve belirli bir basınçta serum fizyolojik irrigasyonu yapılarak optiğin ucunun kanla kirlenmesi önlenir ve en uygun görüş sağlanır. Bu irrigasyon ayrıca hemostaz için kullanılan yüksek güce sahip radyofrekans (RF) probunun nöral yapılara zarar vermesini engeller. Mikrodiskektomide de kullanılan punch, disektör, makas, kerrison rongeur gibi aletler endoskopun yapısına uygun olarak tasarlanmış şekilde kullanılmaktadır. Bu cerrahi teknikte kök ekartörü ve kürete ihtiyaç yoktur.

CERRAHİ TEKNİK

Hasta yüz üstü pozisyonda ameliyat masasına alınır. Omuzlara ve pelvise jel destekler konarak toraks ve batin içi basıncın artması engellenir. Ameliyat masasının, C-kollu skopinin AP ve lateral pozisyonlarda

çekim yapmasına uygun x-ışınlarına geçirgen tarzda tasarlanmış olması gerekir. Ameliyata başlamadan önce skopinin steril örtü ile örtülmesi, bütün kamera bağlantılarının yapılması, görüntü kulesi ve skopi monitörünün cerrahi yormayacak şekilde ve hepsini aynı anda görebileceği şekilde yerleştirilmesi gerekir. Hastayı steril bir şekilde örtmede kullanılan dreypin cerrahi alanda biriken yıkama suyunu sızdırmayacak; aynı zamanda sahayı ıslatmayacak şekilde saklama bölmeli yapıya sahip olması cerrahi ekibin ameliyat konforunu artırır.

Ameliyata AP skopi eşliğinde insizyon yerinin belirlenmesi ile başlanır. İnsizyon; disk herniasyonunun olduğu tarafta, interlaminar aralık tespit edildikten sonra olabildiğince orta hatta yakın yapılmalıdır. Daha sonra 11 ya da 15 numara bistürinin dikey hareketi ile yapılan insizyon yeterlidir. İnsizyon yaparken derin fasyasında kesilmesine çalışılmalı, ancak zayıf hastalarda dura yaralanması riskinin olduğu unutulmamalıdır. Daha sonra dilatör ve dilatörün üzerinden de çalışma kılıfı yerleştirilir. Lateral skopi ile dilatör ve çalışma kılıfının yeri kontrol edilir. Skopi lateral pozisyonda kilitlenir. Dilatör çıkarılır. Endoskop çalışma kılıfına yerleştirilir.

Endoskop kamerasında karşımıza ilk çıkan anatomik yapı paraspinal adalelerdir. Punch ve RF yardımıyla paraspinal adaleler alınarak ligamantum flavuma ulaşılır. Bu aşamada görerek ve cerrahi alet ile hissederek üst ve alt lamina, lateralde faset eklem tespit edilir. Bu aşamada hastanın kemik yapısı çalışma kılıfının spinal kanala girmesine izin vermeyecek şekilde dar olduğu tespit edilirse, kerrison rongeur ya da endoskopik drill ile faset eklem tarafı genişletilebilir.

Flavum medialden faset ekleme doğru uzanan oval şekli nedeni ile endoskopik mikropunch ile güvenli bir şekilde ancak medialden laterale doğru kesilebilmektedir. Flavumun; ayrıca sivri uçlu makas ile kesilerek medialde spinal kanala ulaştıktan sonra mikrokerrison ile laterale doğru açıldığı cerrahi tekniklerde tanımlanmıştır. Medialde flavum kesilirken spinal kanala yaklaşıldığında membranöz bir görüntüye sahip olur ve bu şekilde spinal kanala ulaşım üzere olunduğu anlaşılır. Medialde flavum kesilerek spinal kanala ulaştıktan sonra, mikropunch laterale doğru çevrilir, çenesi flavuma oturtularak faset yönünde 3-5 mm uzunluğunda horizontal kesi yapılır.

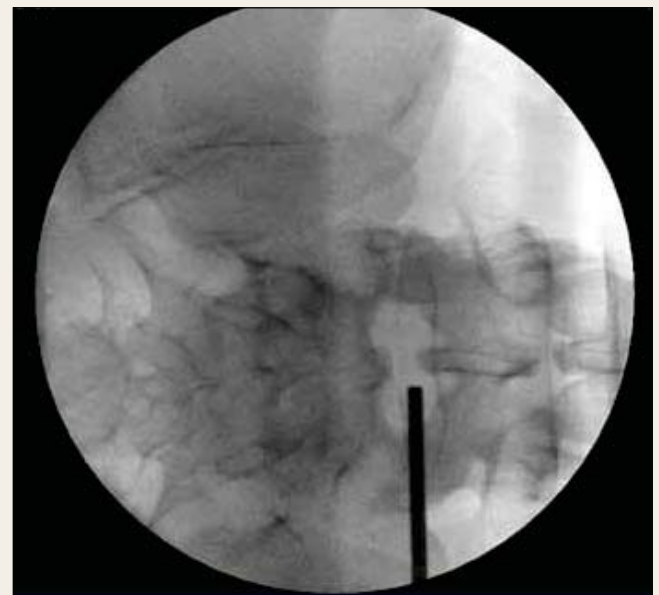Spinal kanala ulaşıldığında ilk görüntü epidural yağ dokusudur. Punch yardımıyla bu yağ dokusu alınabilir. Daha sonra spinal kanalda herhangi bir girişim yapmadan önce epidural venlerin kanayarak görüntümüzü bozmaması için RF ile koagule edilmesi gerekir.

Flavumun açılması, yağ dokusunun eksize edilmesini takiben dura ve kök tanınmalıdır. Kök, omzundan disektör yardımı ile mediale mobilize edilir. Çalışma kılıfının konik ucu kökün laterale yerleştirilir. Çalışma kılıfı 180° döndürüldüğünde kök ve dura ekarte edilmiş olur ve disk mesafesine güvenli bir şekilde ulaşılmış olur.

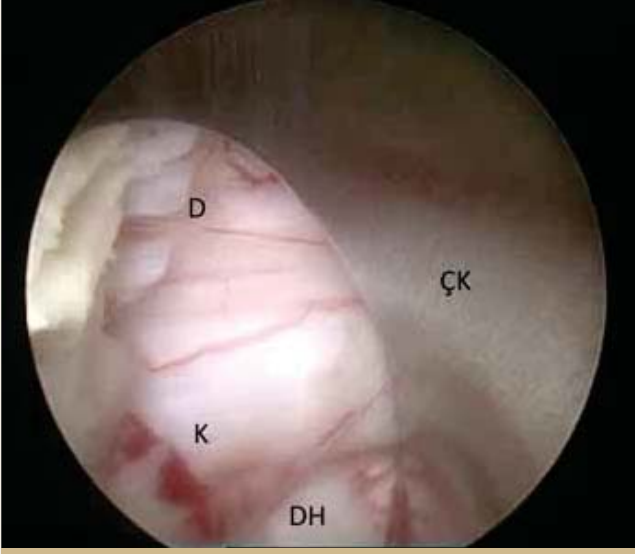
Ekstrüde disk hernisi direkt olarak çıkarılabilir. Çok büyük parçalar RF ile yakılarak küçültülebilir ya da çalışma kılıfı asistan tarafından sabit tutulurken parça endoskop ile birlikte dışarı çıkarılabilir.

Genellikle minimal invaziv spinal cerrahi mantalitesi gereği, protrüde disk materyali mevcut annuler yırtık kullanılarak çıkarılmaya çalışılır. Ancak bu şekilde başılamazsa mikropunch kullanılarak annuler defekt genişletilebilir ve mesafeye bu şekilde girilebilir. Kök dekomprese edildikten sonra, nüks herniasyonu önlemek amacıyla mesafeye girilerek bir miktar disektomi yapılabilir. Ancak agresif bir şekilde disk boşaltılmaya çalışılmaz. Lateral skopide disk mesafesindeki cerrahi aletin derinliği görülebilir.

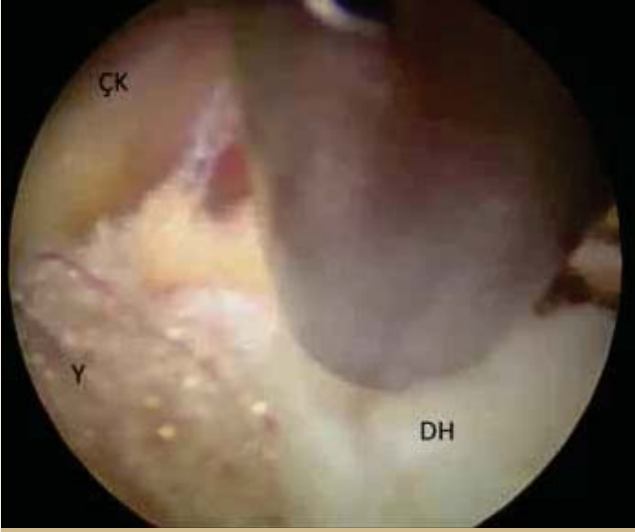Çalışma kanülü migre parçaları çıkarmak için kranyal ve kaudal yönde hareket ettirilebilir. 25° açılı endos-



Şekil 1: İnsizyon yerinin skopi ile belirlenmesi.



Şekil 2: Flavum açılması sonrası görünüm.
D: Dura, K: Kök, DH: Disk hernisi, ÇK: Çalışma kılıfı.



Şekil 3: Kök ve dura ekarte edildikten sonra görünüm.
ÇK: Çalışma kılıfı, DH: Disk hernisi, Y: Yağ dokusu.

kop sayesinde foramen girişi görüntülenebilir. Kerrison yardımıyla foraminotomi yapılabilir.

Uzamış vakalarda kök ekartasyonuna ara vermek ve irrigasyon basıncını mümkün olan en düşük seviyede tutmak önemlidir.

HASTA SEÇİMİ

Genel anlamda; cerrahi tedavi endikasyonu olan her hasta, tam endoskopik lomber disk cerrahisi yöntem-

leri ile opere edilebilir (22), ancak endoskopik yaklaşımların bir öğrenme eğrisi olduğu unutulmamalıdır. Transforaminal teknik ligament ya da kemik rezeksiyonu gerektirmediği için fizyolojik yol olarak tanımlanmıştır ve mümkünse tüm disk hernilerinin transforaminal yolla yapılması önerilmektedir (23). Ancak transforaminal yolun; iliak kanat, migre disk hernileri, alt seviyelerde foramenin dar olması gibi kısıtlayıcı faktörleri mevcuttur (10, 11, 13, 15, 16). Lomber disk hernisi vakalarında L4-5 ve L5-S1 seviyelerinin en sık görülen seviyeler olması interlaminar tekniğin kullanım sıklığını arttırmaktadır (19, 24-26). Daha üst lomber seviyelerde interlaminar pencerenin daralması çalışma kılıfının spinal kanala yerleştirilmesini engeller (27). Bu durumda flavum açılmadan önce yüksek devirli endoskopik drill ve Kerrison kullanılarak bir miktar kemik rezeksiyonu yapılır ve gerekli anatomik açıklık sağlanmış olur (19).

ÖNERİLER

Endoskopik lomber disk cerrahisinin öğrenme evresinde sabırlı olmak çok önemlidir. Her ne kadar interlaminar yaklaşımda anatomik yol mikrodiskektomi ile benzerlik gösterse de; monitöre bakarken el-göz koordinasyonunu sağlamak, çalışma kılıfının kontrolü, RF ile hemostazı sağlamak bu cerrahi tekniğin zorlayıcı kısımlarıdır. Skopi endoskopik lomber disk cerrahisinde bulunduğumuz konumu bilmemizde bize yardımcı olan en önemli araçtır. Ağrı tedavisi için kullanılan enjeksiyon tedavilerini uygulamak, skopinin etkin kullanımını kolaylaştırır.

Endoskopik lomber disk cerrahisinde çalışma kanalının içindeki cerrahi aletler sadece ileri geri hareket ettirilebilir. Çalışma kılıfı ise kısıtlı miktarda cerrahi alanda hareket kabiliyetine sahiptir. Cerrahi aleti bükerek kullanmaya çalışmak alete zarar vermektense başka bir işe yaramayacaktır.

Öğrenme evresinde kadavra kurslarına katılmak, bu ameliyatların sık yapıldığı kliniklerde gözlemci olarak bulunmak, ameliyatlarda asistan olarak bulunmak önemlidir. Başlangıçta seçilen vakaların basit olması avantaj sağlar. Ameliyat sırasında yaşanabilecek herhangi bir komplikasyon ya da zorlukta mikrodiskektomiye geçilebilmelidir.

KAYNAKLAR

1. Cheng T, Liu T, Zhang G, Peng X, Zhang X. Does minimally invasive surgery improve short-term recovery in total knee arthroplasty? *Clinical orthopaedics and related research*. 2010;468(6):1635-48.
2. Georgeson KE, Robertson DJ. Minimally invasive surgery in the neonate: review of current evidence. *Seminars in perinatology*. 2004;28(3):212-20.
3. Yang M, Yao M, Wang G, Xiao C, Wu Y, Zhang H, et al. Comparison of postoperative quality of life for patients who undergo atrial myxoma excision with robotically assisted versus conventional surgery. *The Journal of thoracic and cardiovascular surgery*. 2015;150(1):152-7.
4. Weber BR, Grob D, Dvorak J, Muntener M. Posterior surgical approach to the lumbar spine and its effect on the multifidus muscle. *Spine*. 1997;22(15):1765-72.
5. Jaikumar S, Kim DH, Kam AC. History of minimally invasive spine surgery. *Neurosurgery*. 2002;51(5 Suppl):S1-14.
6. Caspar W. : A new surgical procedure for lumbar disc herniation causing less tissue damage through a microsurgical approach. ., . *Adv Neurosurg*. 1977(4):74-80.
7. Yasargil M. Microsurgical operation of herniated lumbar disc. *Adv Neurosurg*. 1977(4):81.
8. Kambin P GH. Percutaneous lateral discectomy of the lumbar spine: A preliminary report. *Clinical orthopaedics and related research*. 1983(174):127-32.
9. Chen HT, Tsai CH, Chao SC, Kao TH, Chen YJ, Hsu HC, et al. Endoscopic discectomy of L5-S1 disc herniation via an interlaminar approach: Prospective controlled study under local and general anesthesia. *Surgical neurology international*. 2011;2:93.
10. Yeung AT, Tsou PM. Posterolateral endoscopic excision for lumbar disc herniation: Surgical technique, outcome, and complications in 307 consecutive cases. *Spine*. 2002;27(7):722-31.
11. Lee SH, Kang BU, Ahn Y, Choi G, Choi YG, Ahn KU, et al. Operative failure of percutaneous endoscopic lumbar discectomy: a radiologic analysis of 55 cases. *Spine*. 2006;31(10):E285-90.
12. Ruetten S, Komp M, Godolias G. A New full-endoscopic technique for the interlaminar operation of lumbar disc herniations using 6-mm endoscopes: prospective 2-year results of 331 patients. *Minimally invasive neurosurgery : MIN*. 2006;49(2):80-7.
13. Lee S, Kim SK, Lee SH, Kim WJ, Choi WC, Choi G, et al. Percutaneous endoscopic lumbar discectomy for migrated disc herniation: classification of disc migration and surgical approaches. *European spine journal : official publication of the European Spine Society, the European Spinal Deformity Society, and the European Section of the Cervical Spine Research Society*. 2007;16(3):431-7.
14. Choi G, Lee SH, Lokhande P, Kong BJ, Shim CS, Jung B, et al. Percutaneous endoscopic approach for highly migrated intracanal disc herniations by foraminoplasty technique using rigid working channel endoscope. *Spine*. 2008;33(15):E508-15.
15. Choi KC, Kim JS, Ryu KS, Kang BU, Ahn Y, Lee SH. Percutaneous endoscopic lumbar discectomy for L5-S1 disc herniation: transforaminal versus interlaminar approach. *Pain physician*. 2013;16(6):547-56.
16. Min JH, Kang SH, Lee JB, Cho TH, Suh JK, Rhyu IJ. Morphometric analysis of the working zone for endoscopic lumbar discectomy. *Journal of spinal disorders & techniques*. 2005;18(2):132-5.
17. Foley KT SM. Microendoscopic discectomy. *Tech Neurosurg*. 1997;3:301-7.
18. Destandau J. A special device for endoscopic surgery of lumbar disc herniation. *Neurological research*. 1999;21(1):39-42.
19. Ruetten S, Komp M, Merk H, Godolias G. Use of newly developed instruments and endoscopes: full-endoscopic resection of lumbar disc herniations via the interlaminar and lateral transforaminal approach. *Journal of neurosurgery Spine*. 2007;6(6):521-30.
20. Choi G, Lee SH, Raiturker PP, Lee S, Chae YS. Percutaneous endoscopic interlaminar discectomy for intracanalicular disc herniations at L5-S1 using a rigid working channel endoscope. *Neurosurgery*. 2006;58(1 Suppl):ONS59-68; discussion ONS59-68.
21. Miller RA. Endoscopic instrumentation: evolution, physical principles and clinical aspects. *British medical bulletin*. 1986;42(3):223-5.
22. Ruetten S, Komp M, Merk H, Godolias G. Full-endoscopic interlaminar and transforaminal lumbar discectomy versus conventional microsurgical technique: a prospective, randomized, controlled study. *Spine*. 2008;33(9):931-9.
23. Ruetten S, Komp M, Godolias G. An extreme lateral access for the surgery of lumbar disc herniations inside the spinal canal using the full-endoscopic uniportal transforaminal approach-technique and prospective results of 463 patients. *Spine*. 2005;30(22):2570-8.
24. Pappas CT, Harrington T, Sonntag VK. Outcome analysis in 654 surgically treated lumbar disc herniations. *Neurosurgery*. 1992;30(6):862-6.
25. Salenius P, Laurent LE. Results of operative treatment of lumbar disc herniation. A survey of 886 patients. *Acta orthopaedica Scandinavica*. 1977;48(6):630-4.
26. Battie MC, Videman T. Lumbar disc degeneration: epidemiology and genetics. *The Journal of bone and joint surgery American volume*. 2006;88 Suppl 2:3-9.
27. Wang B, Lu G, Patel AA, Ren P, Cheng I. An evaluation of the learning curve for a complex surgical technique: the full endoscopic interlaminar approach for lumbar disc herniations. *The spine journal : official journal of the North American Spine Society*. 2011;11(2):122-30.

TRANSFORAMİNAL YAKLAŞIM: TEKNİK/HASTA SEÇİMİ/ÖNERİLER

GİRİŞ

Lomber disk herniasyonu, %1-3 oranına sahip prevelans ile cerrahi tedavi gereksinimine neden olan en yaygın spinal patolojik durumdur (3). Tüm lomber disk herniasyonlarının %11'ini ise ekstraforaminal lomber disk herniasyonu oluşturmaktadır (12). Günümüzde foraminal ve ekstraforaminal disk herniasyonlarının cerrahi tedavisinde artık birçok merkezde yaygın olarak minimal invaziv cerrahi yöntemler kullanılmaktadır. Transforaminal endoskopik diskektomi tekniğinin cerrahi sırasında daha fazla doku bütünlüğünü koruması, daha az kanamaya sebep olması, cerrahi sonrası dönemde de hastaya daha erken mobilizasyon sağlayarak günlük yaşantısına dönme imkanı sunması ve cerrahiye bağlı olarak gelişen fibroze bağlı sorunların daha az görülmesi nedeniyle önemli avantajları bulunmaktadır (13).

TRANSFORAMİNAL ENDOSKOPIK SPİNAL CERRAHİ İÇİN CERRAHİ YAKLAŞIM VE TEKNİK

Kambin 1983'te artroskopik diskektomiye ve transforaminal yaklaşım için kullanılan güvenli üçgeni (Kambin üçgeni) tanımlamıştır. Ardından endoskopi tekniği yine Kambin, Onik ve Matheus tarafından modifiye edilerek geliştirilmiştir (6, 2). Kambin ve arkadaşları foraminal ve ekstraforaminal disk herniasyonlarının cerrahi tedavisinde artrosko-

pik diskektomi tekniği ile %88.2 oranında başarı bildirmişlerdir. Lew ve arkadaşlarının çalışmasında ise transforminal perkütanöz endoskopik diskektomi ile %85 oranında başarı bildirilmiştir (7, 8).

Transforaminal yaklaşımda, posterior spinal cerrahi ile uğraşanların alışık olduğu paravertebral kas planları, spinöz çıkıntı, lamina ve ligamentum flavum gibi anatomik yapılardan farklı olarak lateral planda foramen anatomisi önem arz etmektedir. Transforaminal girişimde katedilen yollar sırasıyla cilt, ciltaltı doku, torakolomber fasya, psoas major, quadratus lumborum ile erektör spina kaslarının lifleri ve dorsolateral köşeden anulus olmaktadır. Cerrahi aletlerin anulusun dorsolateraldeki girişi yeri Kambin tarafından tanımlanmış olan üçgen şeklindeki güvenli cerrahi anatomik bölgedir (6). Transforaminal girişimlerin başarısı öncelikle bu anatomik bölgenin iyi bilinmesi esasına dayanmaktadır (5).

Kambin üçgeni: Dorsolateral diskin üzerinde bulunan bir dik üçgen alanı olarak tanımlanmıştır. Üçgenin hipotenar kenarını çıkan sinir kökü, tabanını kaudal vertebranın süperiyoru, mediyal dik kenarını ise dura oluşturmaktadır (Şekil 1). Anterolateral olarak aşağıya doğru inen çaprazlayan kök ve duramater 20 veya 25 derecelik endoskop ile görülebilmektedir. Çıkan kök ise yine 25 derecelik endoskop yardımıyla endoskop ve çalışma kanülünün kranyele çevrilmesi ile tanımlanabilmektedir (10).

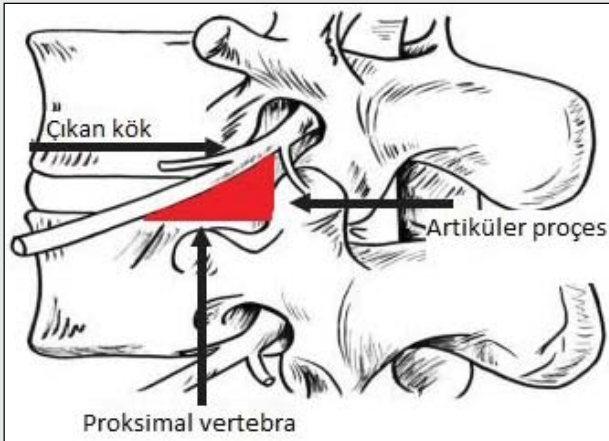
Cerrahi Teknik

Ameliyat odası endoskopi ve skopi monitörlerini cerrahın rahatça, yorucu olmaksızın görebilmesi için yerleşimi ve düzenlenmesi önemlidir. Ameliyat masasının ve disk patolojisinin tarafına göre cerrahın pozisyonu, hem C kolluyu hem de endoskop monitörünü aynı zamanda görebileceği şekilde ayarlanmalıdır (Şekil 2). Tercihen endoskop monitörü cerrahın tam dik olarak karşısında olmalı hemen yanında C kollu monitörü yerleştirilmelidir. C-kollunun ameliyat masasının konumuna göre hem yan hem de ön-arka görüntü alabilecek şekilde altına döndürülebilecek şekilde düzenlenir.

Operasyon, kullanılan endoskopi sisteminin çalışma tarzına ve cerrahın tecrübe ve/veya tercihine bağlı olarak hasta yan yatar veya yüzüstü pozisyonda yapılabilir (Şekil 3). Genel anestezi altında yaklaşım gerçekleştirilmekle birlikte işlem sırasında olası sinir hasarından kaçınmak için hastayla sürekli iletişim kurmak isteyen cerrahlar lokal anesteziyi ve kısmi sedasyonu tercih edebilmektedirler. Transforaminal bölgeye yapılacak girişimde C kollunun doğru şekilde kullanımı çok önemlidir. Daha önce diagnostik ve tedavi amaçlı yapılan enjeksiyonların transforaminal bölgeye olan anatomik yatkınlığa katkısı olacaktır.

Lateral Transforaminal Yaklaşım

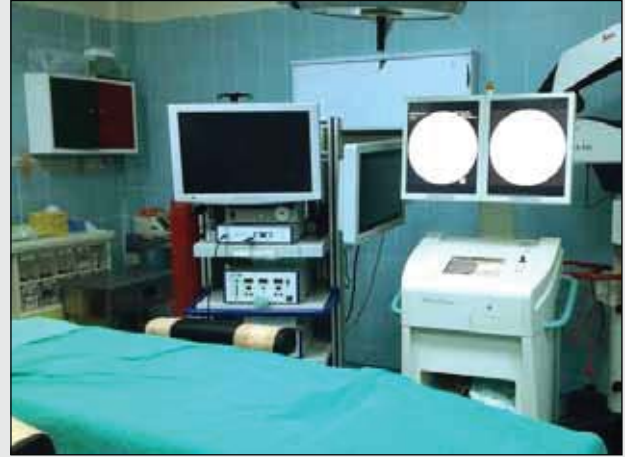Bu yöntem, posterolateral girişime göre daha horizontal bir girişimdir. Genel anestezi ile yüzüstü



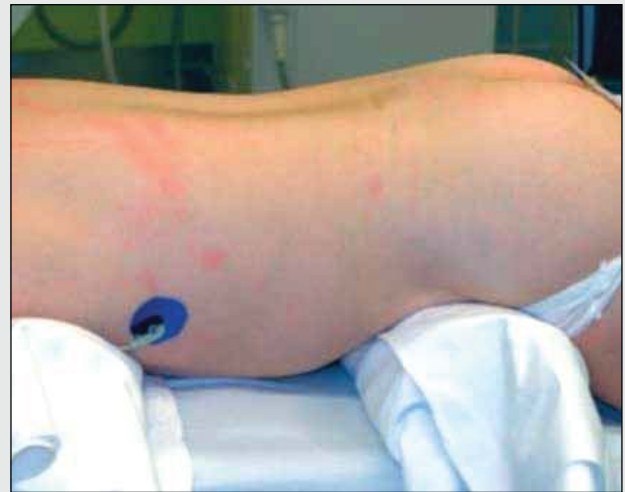Şekil 1: Kambin üçgeni. Üçgenin hipotenar kenarını çıkan sinir kökü, tabanını kaudal vertebra'nın süperioru, dik kenarını ise dura ve çaprazlayan kök oluşturmaktadır

pozisyonda yapılır. Hasta ile sürekli iletişimde kalmak isteyen cerrahlar tarafından sedasyon ile lokal anestezi tercih edilebilmektedir. Lokal anestezi ile işlem yapılırken anulusun zengin sinirsel innervasyonu nedeniyle ağrıya duyarlı olduğu unutulmamalıdır.

Posterolateral giriş yönteminde hastanın anatomisine bağlı olarak orta hattın yaklaşık olarak 8-12 cm lateralinden ve 22.5- 30 derece açıyla girilmektedir (Şekil 4) (1). Epidural bölgeye spinal kanalda daha iyi bir görüş imkanı ve çalışma alanı sağlaya-



Şekil 2: Ameliyat masasının ve disk patolojisinin tarafına göre cerrahın pozisyonu, hem C kolluyu hem de endoskop monitörünü aynı zamanda görebileceği şekilde ayarlanmalıdır.

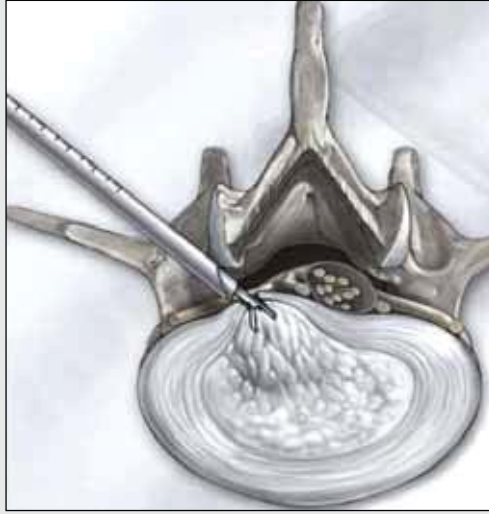
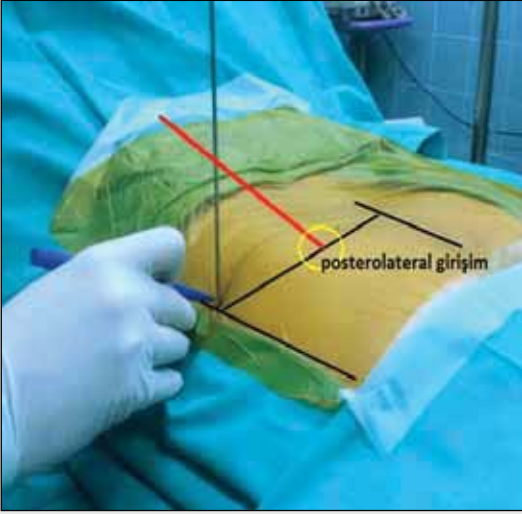


Şekil 3: Hasta pozisyonunda genel tercih yüzüstü pozisyon olmaktadır.

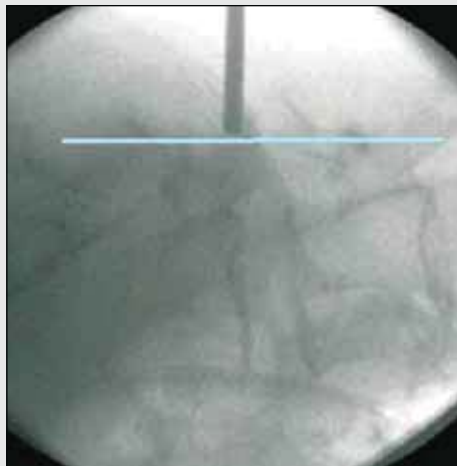
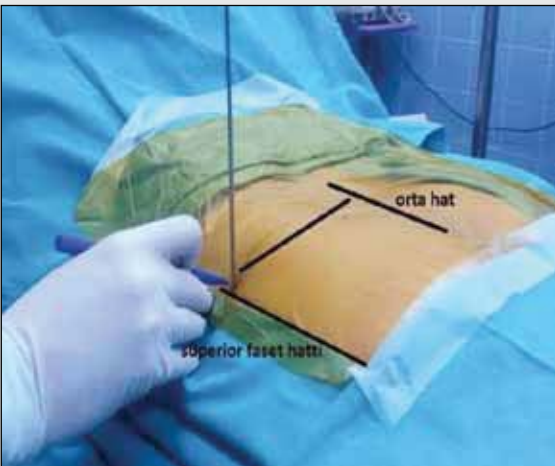
bilmek için Rütten ve ark. posterolateral girişe göre daha uzak mesafeden daha horizontal girişimi tercih etmektedirler (9). Lateral transforaminal girişimde, özellikle üst seviye lomber bölgeye girişim sırasında olası iç organ hasarlanması ve toraks yaralanmasına izin vermemek için operasyon öncesi gerekli bilgisayarlı tomografi görüntüleri ile hastaya çekilen manyetik rezonans görüntülemelerinin dikkatli incelenmesi önemlidir.

Yüzüstü pozisyonda lateral skopi görüntüsünde faset eklem arka kenarları işaretlenerek güvenilir giriş çizgisi belirlenir (Şekil 5). Skopi ön arka pozisyona alınarak giriş yapılacak disk mesafesinde korpus kırıldak son uçları birbirine paralel olacak şekilde ayarlanır. Giriş yapılacak disk seviyesi belirlenince laterale doğru bir çizgi çekilerek kesişim noktası

işaretlenir (Şekil 6). 18 gauge atravmatik bir spinal iğne ile hedeflenen noktaya ön arka grafide skopi kontrolü ile ilerlenir. Hedeflenen bölge ön arka grafide midpediküler çizgiye kadar ilerlenir ve lateral görüntü alınarak spinal iğnenin anulus dorsalinde olduğu kontrol edilir. Bu aşamada kontrast madde ile karıştırılmış indigokarmin boyası nükleus pulposusa enjekte edilir. Intraoperatif diskografi prosedürü herniye fragmanların indigokarmin ile boyanarak endoskopik görüntüleme altında tanınmasını sağlamaktadır (1). İğne pozisyonu doğrulanınca iğnenin içinden kılavuz tel ilerletilir. Bu ilerletme skopi hem ön-arka hem de yan pozisyona alınarak yapılır ve telin yaklaşık olarak orta hattı geçtiği görülür. Cilt insizyonu ile kılavuz tel üzerinden kanüllü genişletici yerleştirilir ve genişleticinin skopi kontrolü ile



Şekil 4:
Posterolateral giriş yönteminde hastanın anatomisine bağlı olarak orta hattın yaklaşık olarak 8-12 cm lateralinden ve 22.5- 30 derece açıyla girilmektedir.



Şekil 5:
Yüzüstü pozisyonda lateral skopi görüntüsünde faset eklem arka kenarları işaretlenerek güvenilir giriş çizgisi belirlenir.

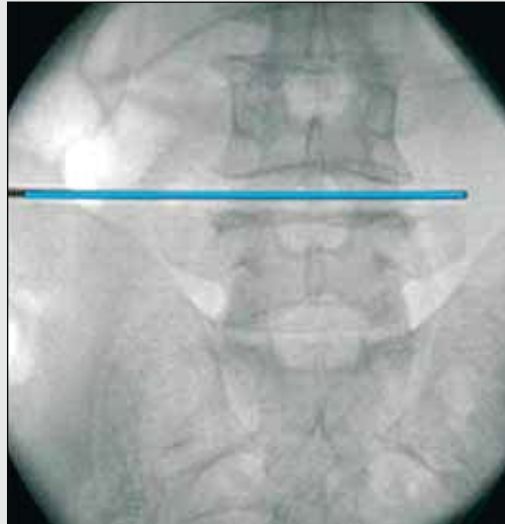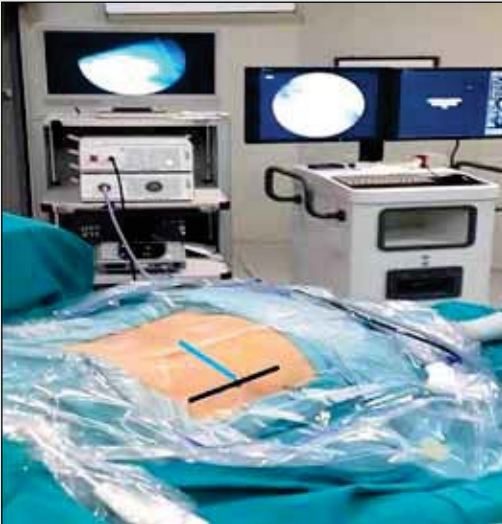diske giriş bölgesinde olduğundan emin olununca tel çıkartılır. Cilt insizyonunun dilatatör ve çalışma kanülünün geçişine izin verecek kadar geniş ancak aletlerin insizyon yerinde kontrolsüz hareketini engelleyecek kadar küçük olmasına özen gösterilmelidir. Bu amaçla kullanılan sistemlerin özelliğine göre 8 mm'lik kesi yeterlidir. Dilatatör üzerinden ucu yayvan kesilmiş çalışma kanülü ön-arka ve yan skopi ile kontrol edilerek yerleştirilir ve dilatatör çıkartılır (Şekil 7).

Çalışma kanülünün yerleştirilmesi ile artık endoskop kullanılabilir. Devamlı su irrigasyonu altında ve endoskopik direkt görüntüleme ile cerrahi işleme başlanır (Şekil 8). Cerrahi aletlerin farklılığına bağlı

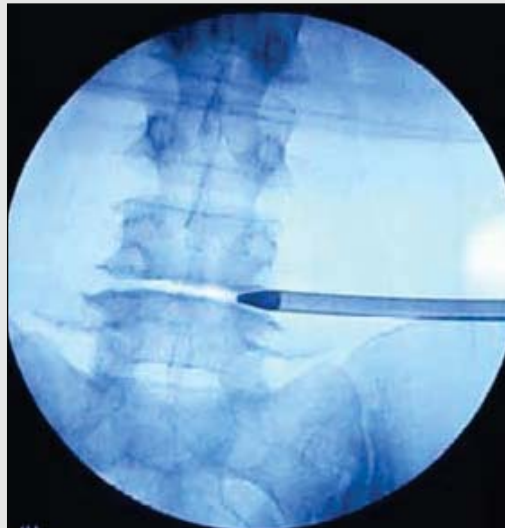
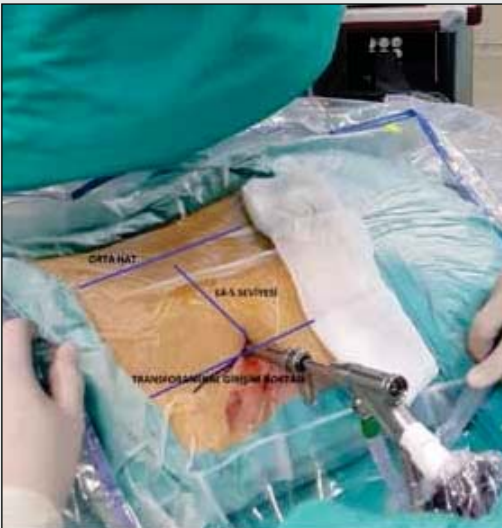olarak radyofrekans koter ile hemostaz sağlanır (13). İlk başta cerrah subanular ve intradiskal boşluğu endoskopik olarak görür. Diskektomi ile mesafede dekompresyon sağlanır. Yeterli dekompresyonun sağlanması direkt görüntüleme anında posterior longitudinal ligament gibi belirli anatomik yapıların daha görünür hale gelmesi, epidural alanın izlenmesi ve özellikle irrigasyonla ligamanın pulsatil hareketinin görülmesi ile klinik tecrübe arttıkça mümkün olmaktadır (1).

Ekstraforaminal yaklaşım

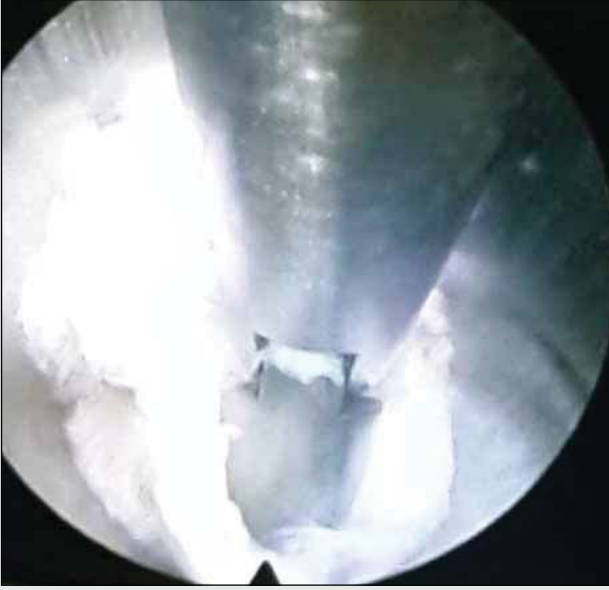Ekstraforaminal ve farlateral yerleşimli disk hernilerinde fragmente diskin, çıkan kökün normal



Şekil 6: Belirlenen disk seviyesinden laterale doğru bir çizgi çekilerek kesişim noktası işaretlenir.



Şekil 7: Çalışma kanülü içinden endoskop sisteminin yerleştirilmesi.



Şekil 8: Çalışma kanülünün içinden mikropançla cerrahi dekompresyonun sağlanması.

anatomik pozisyonunu değiştirebileceği unutulmamalıdır. Bu durumlarda foraminal güvenli üçgenin çıkan kök ile yakın ilişkide olacağı düşünülerek çalışma kanülünün lateral foraminal yerleşimdeki gibi yerleştirilmesi mümkün olmayacaktır. Lomber manyetik rezonans görüntüleme, özellikle T1 ağırlıklı kesitlerde sagittal ve aksiyel planlarda çıkan kökün fragmanite parçaya bağlı pozisyon değişikliği dikkatlice incelenmelidir (4). Anatomik planlar üzerinde gerekli çalışmayı yaptıktan sonra lateral foraminal yöntemde olduğu gibi spinal iğne ile ön-arka ve yan skopi kontrolünde; biraz daha kaudal pediküle doğru yönelerek giriş sağlanır. Dilatör kanül kaudal pedikül ve çıkan faset kolu birleşme noktasına konumlandırılır. Kılavuz tel çıkartılarak çalışma kanülü yerleştirilir ve su irrigasyonu altında endoskopik görüntüleme ve cerrahi işleme başlanır (Şekil 8). Spinal iğne, dilatör ve çalışma kanülünün doğru pozisyonla yerleştirilmesi ilerleme yapılan her harekette ön arka skopi görüntüleme ile ve hemen lateral skopi ile kontrol edilerek 3 boyutlu olarak anatomik konfigürasyona hakim olarak yapılmaktadır. Bu yaklaşımda çalışma kanülü ve endoskop cerrahin elinde serbest olarak tutulduğu için diğer lateral foraminal yöntemle göre çalışması başlangıçta daha zor olmaktadır. Far lateral disk hernilerinde

ekstraforaminal yaklaşımın gerekliliği ve etkinliğine yönelik çalışmalar bulunmaktadır (11).

HASTA SEÇİMİ

Endoskopik diskektomi artan deneyim ve birikim ile gelişen teknolojiye paralel olarak her geçen gün daha da yaygınlaşmaktadır. Giderek mikrodiskektomi ile arasındaki endikasyon sınırlaması kapanmaktadır. Ancak endoskopik yaklaşımların standart mikrocerrahi eğitimi kapsamında olmaması bir eğitim süreci ve öğrenme eğrisini gerektirmektedir. Diğer yandan, disk fragmanının kanal içindeki yerleşimi (medial, paramedian, lateral, far-lateral), hastadan hastaya değişen anatomik farklılıklar, endoskopik yöntemin interlaminar, posterolateral veya transforaminal olarak belirlenmesinde önemlidir.

Disk parçasının kranyel ve kaudal yerleşimli olması, kalsifiye olması, özellikle L5-S1 mesafelerine yaklaşımda iliak kanadın çalışma yolu üzerinde olması transforaminal yaklaşım için sınırlamalara sebep olmaktadır. Cinsiyet farklılığına bağlı olarak erkek hastalarda pelvis yapısının değerlendirilmesi önemlidir. Sıklıkla erkek hastalarda L4-5 foraminal bölgenin iliak kanat tarafından örtülebileceği unutulmamalıdır (1). Bu gibi durumlarda, herniye diskin yerleşimine göre transforaminal yaklaşım yerine interlaminar yaklaşım daha uygun olabilecektir. Özellikle disk fragmanının kraniyelde üst pedikülün alt ucunu geçtiği ve kaudalde alt pedikülün ortasını geçtiği durumlarda transforaminal giriş tercih edilmemelidir (10).

ÖNERİLER

Endoskopik yöntemin en önemli özelliği öğrenme süresinin uzun olmasıdır. Komplikasyonlardan kaçınmak için anatomik bilginin, ameliyat izlem ve kadavra eğitimlerinin yeri çok büyüktür. Endoskopik yöntemin rutin olarak uygulandığı kliniklerde tecrübe paylaşımında bulunmak, skopi kullanımının sadece mesafe tayini olarak değil özellikle transforaminal girişimlerde seri olarak hem ön-arka hem lateral pozisyona alınarak 3 boyutlu anatomiye hakim olmak önem arz etmektedir.

Preoperatif görüntüleme tetkiklerinin detaylı incelemesi çok önemlidir. Foraminal pencereye doğru yaklaşım başarılı sonucun en önemli ögesidir. Transforaminal endoskopik yaklaşımda, santral ve subartiküler yerleşimli herniyasyon varlığında medial pediküler çizgiye daha horizontal yaklaşım, foraminal ve far lateral herniyasyonlar için lateral pediküler çizgiye daha dik bir yaklaşım gerektiği unutulmamalıdır. L1-2 ve L2-3 üst seviye herniyasyonlar için daha lateralde kalan kesi ve diske dik bir yaklaşım, L4-5 ve L5-S1 gibi daha alt yerleşimli herniyasyonlarda daha horizontal ve medial yaklaşım kullanılmalıdır (1).

Endoskopik yöntemle yeni başlayacaklar için mikrodiskektomide belirli bir tecrübeye sahip olmanın mutlak olduğu hatırlatılarak yakınma süresi nispeten daha kısa ve siyataljisi bel ağrısına göre daha belirgin genç yaştaki, kalsifiye diski bulunmayan, geçirilmiş operasyon öyküsü olmayan, faset hipertrofisi ve lateral reses sendromu olmayan hastaların belirlenmesi daha uygun olacaktır.

KAYNAKLAR

1. Ahn Y: Transforaminal percutaneous endoscopic lumbar discectomy: technical tips to prevent complications. *Expert Rev Med Devices*. Jul;9(4):361-6, 2012
2. Gabriele P, Jaspersa, Gina M, Franciscoa, Albert E: Telfeian Clinical success of transforaminal endoscopic discectomy with foraminotomy: A retrospective evaluation. *Clinical Neurology and Neurosurgery* (115) 1961– 1965, 2013
3. Gibson Alastair J.N., Jonathan G. Cowie, Menno Ipreburg Transforaminal endoscopic spinal surgery: The future 'gold standard' for discectomy? A review. *The Surgeon* 10 290-296, 2012
4. Jang JS, An SH, Lee SH: Transforaminal Percutaneous Endoscopic Discectomy in the Treatment of Foraminal and Extraforaminal Lumbar Disc Herniations. *J Spinal Disord Tech Volume 19, Number 5, (July)338-343, 2006*
5. Ji W Park., Hee S Nam, S Kyoung Cho, Hee Jin Jung, Byeong Ju Lee: Kambins Triangle Approach of Lumbar Transforaminal Epidural Injection with Spinal Stenosis. *Ann Rehabil Med*. Dec; 35(6): 833–843,2011
6. Kambin P, Gellman H. Percutaneous lateral discectomy of the lumbar spine. A preliminary report. *Clinical Orthopaedics* 1983;174:127–32.
7. Kambin P, O'Brien E, Zhou L, et al: Arthroscopic microdiscectomy and selective fragmentectomy. *Clin Orthop* 347:150–67,1998
8. Lew SM, Mehalic TF, Fagone KL: Transforaminal percutaneous endoscopic discectomy in the treatment of far-lateral and foraminal lumbar disc herniations. *J Neurosurg (Spine 2);94: 216–220,2001*
9. Ruetten S, Komp M, Godolias G: An extreme lateral access for the surgery of lumbar disc herniations inside the spinal canal using the full-endoscopic uniportal transforaminal approach-technique and prospective results of 463 patients. *Spine (Phila Pa 1976)*.Nov 15; 30(22):2570-8,2005
10. Ruetten S, Komp M, Merk H, Godolias G. Use of newly developed instruments and endoscopes: full-endoscopic resection of lumbar disc herniations via the interlaminar and lateral transforaminal approach. *J Neurosurg Spine*. Jun;6(6):521-30,2007
11. Ruetten S, Komp M, Merk H, Godolias G: Full-endoscopic interlaminar and transforaminal lumbar discectomy versus conventional microsurgical technique: a prospective, randomized, controlled study. *Spine (Phila Pa 1976)*. Apr 20;33(9):931-9,2008
12. Sasani M, Ozer AF, Oktenoglu T, Canbulat N, Sarioglu AC. Percutaneous endoscopic discectomy for far lateral lumbar disc herniations: prospective study and outcome of 66 patients. *Minimally Invasive Neurosurgery*; 50: 91–7,2007
13. Yeung AT, Tsou PM. Posterolateral endoscopic excision for lumbar disc herniation. *Spine*;27(7):722–31,2002

bölüm 6

Uzm. Dr. Kadir OKTAY¹, Yrd. Doç. Dr. Nuri Eralp ÇETİNALP²

¹Mehmet Akif İnan Eğitim Araştırma Hastanesi, Beyin ve Sinir Cerrahisi Kliniği, Şanlıurfa

²Çukurova Üniversitesi, Tıp Fakültesi, Beyin ve Sinir Cerrahisi Anabilim Dalı, Adana

LOMBER BÖLGEDE ENDOSKOPİ YARDIMLI YAKLAŞIMLAR

GİRİŞ

Beyin ve sinir cerrahisinin pek çok alanında olduğu gibi lomber disk cerrahisi konusunda da endoskopik yöntemler son yıllarda öne çıkmaktadır. Endoskopik lomber disk cerrahisinde tarif edilmiş çeşitli yöntemler vardır (2, 3) Bunların arasında da en yeni olan yöntem, 2009 yılında Oertel ve arkadaşları tarafından tanımlanan endoskopik diskektomi sistemidir (1). Bu sistem, kasların dilatasyonunu sağlamak amacı ile çeşitli genişlikte dilatatörler, çalışma kanülü ve 30° optik içeren endoskoptan oluşmaktadır (Şekil 1). Endoskop ve çalışma kanülü ameliyat masasına bir tutucu ile sabitlenmekte ve sisteme eklenen bir irrigasyon sistemi ile ameliyat esnasında endoskopun görüntüsünün temizlenmesi sağlanmaktadır.

AMELİYAT TEKNİĞİ

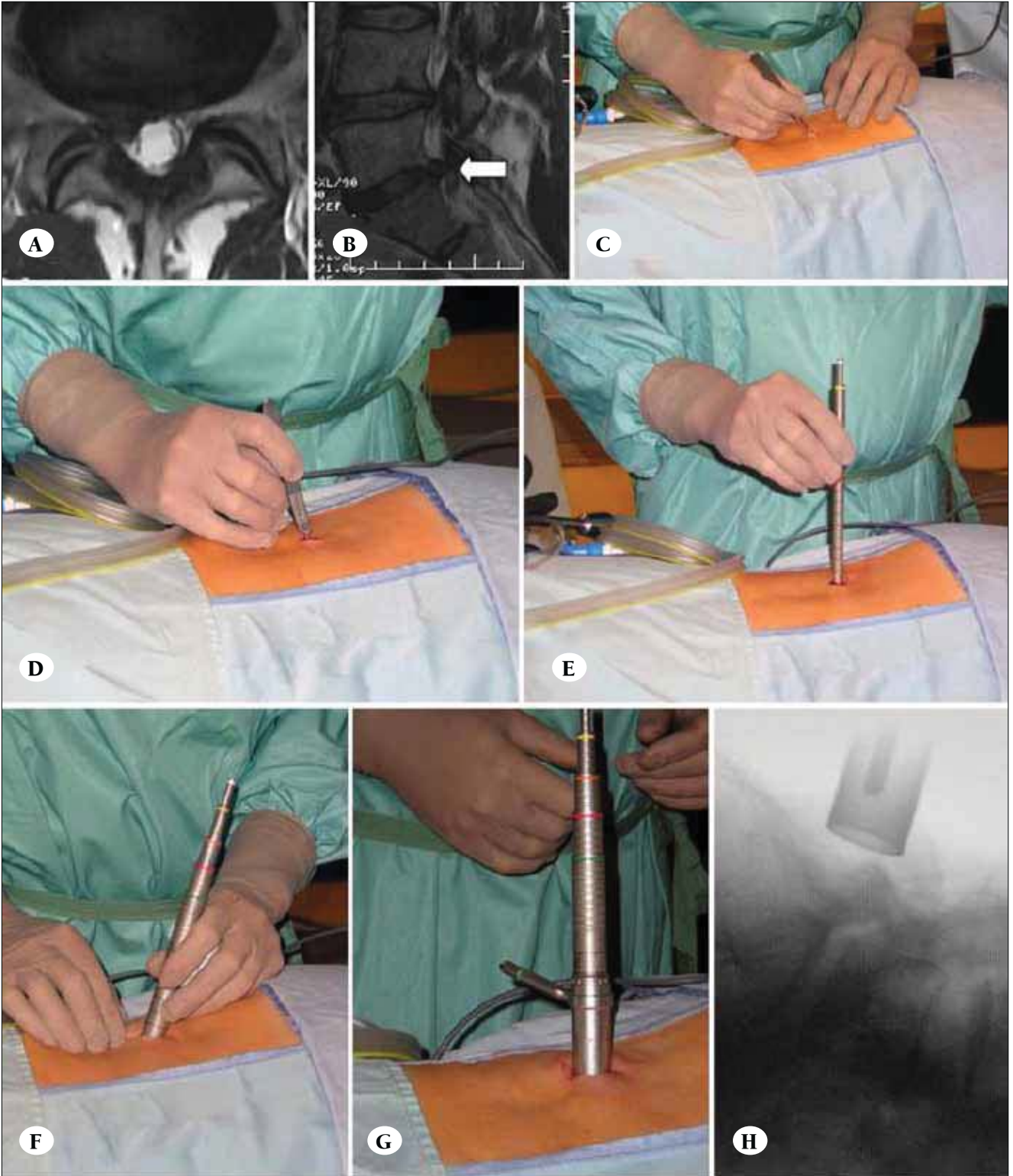
Interlaminar endoskopik diskektomi, cerrahi teknik genel olarak standart bir mikrodiskektomiye benzerlik gösterir. Bütün operasyonlar genel anestezi altında hasta prone pozisyonda iken uygulanır. Lomber diskin bulunduğu disk mesafesinin hizasında orta hatta paralel olacak şekilde 1.6-1.8 cm' lik bir cilt insizyonu (Şekil 2C) uygulandıktan sonra fasiyada bir delik açılır (Şekil 2D). Bunu takiben çeşitli boylardaki dilatörler kullanılarak paravertebral adaleler içerisinde bu delik genişletilir (Şekil 2E,F). Yeterince geniş bir yol açıldıktan



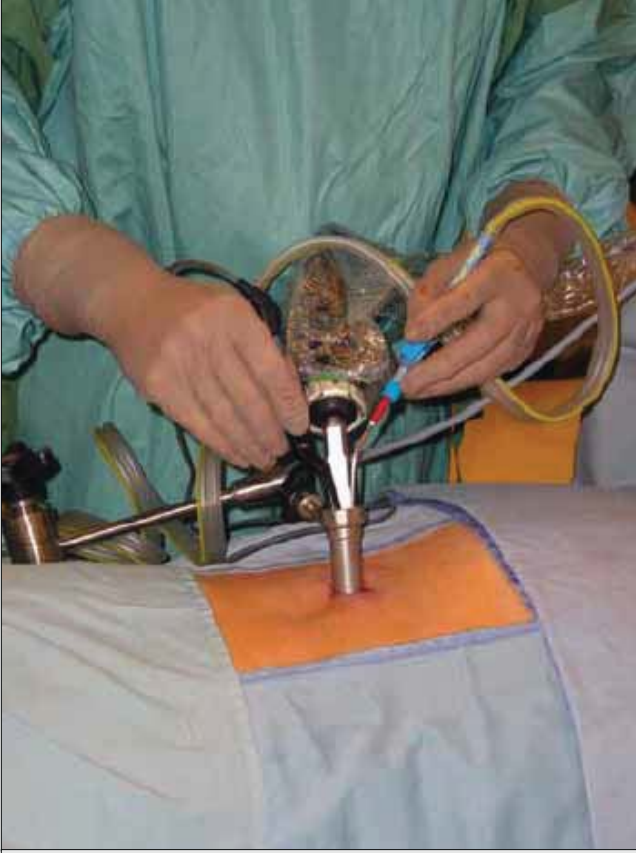Şekil 1: Easy GO sistemi. A) Çeşitli genişlikteki dilatörler B) 1.5 cm genişliğindeki çalışma kanülü ve iki ayrı boyutta (sabit ve fleksibl – beyaz okla gösterilen) 30° Hopkins rod lens optik.

tan sonra endoskopik çalışma kanülü yerleştirilir (Şekil 2G). Yandan alınan bir skopi görüntüsü ile yerleşim yeri kontrol edilir (Şekil 2H) ve çalışma kanülü endoskop tutucu ile sabitlenir.

Endoskopik işlem bimanuel cerrahi teknikle uygulanır (Şekil 3). Endoskop yerleştirildikten sonra laminanın sertliği hissedilerek yeri tespit edilir (Şekil 4A). Interlaminar pencere önündeki yumuşak doku artıkları temizlenir (Şekil 4B,C). Ligamentum flavum ortaya çıkarılır (Şekil 4D) ve insize edilir (Şekil 5A). Bir Kerrison Rongeur ya da gereklilik halinde yüksek devirli motor (elmas uç) kullanılarak interlaminar pencere genişletilir (Şekil



Şekil 2: A) Aksiyal kesit T2 sekans manyetik rezonans görüntülemesinde L5-S1 mesafesinde sağ mediolateral sekte disk hernisi B) Aynı disk hernisinin sagittal kesitteki görüntüsü (beyaz okla gösterilen). C) Cilt insizyonu D) Fasyanın delinmesi E-F) Paravertebral adalelerin dilatasyonu G) Çalışma kanülünün yerleştirilmesi H) Yan skopi görüntüsü ile mesafenin kontrolü.

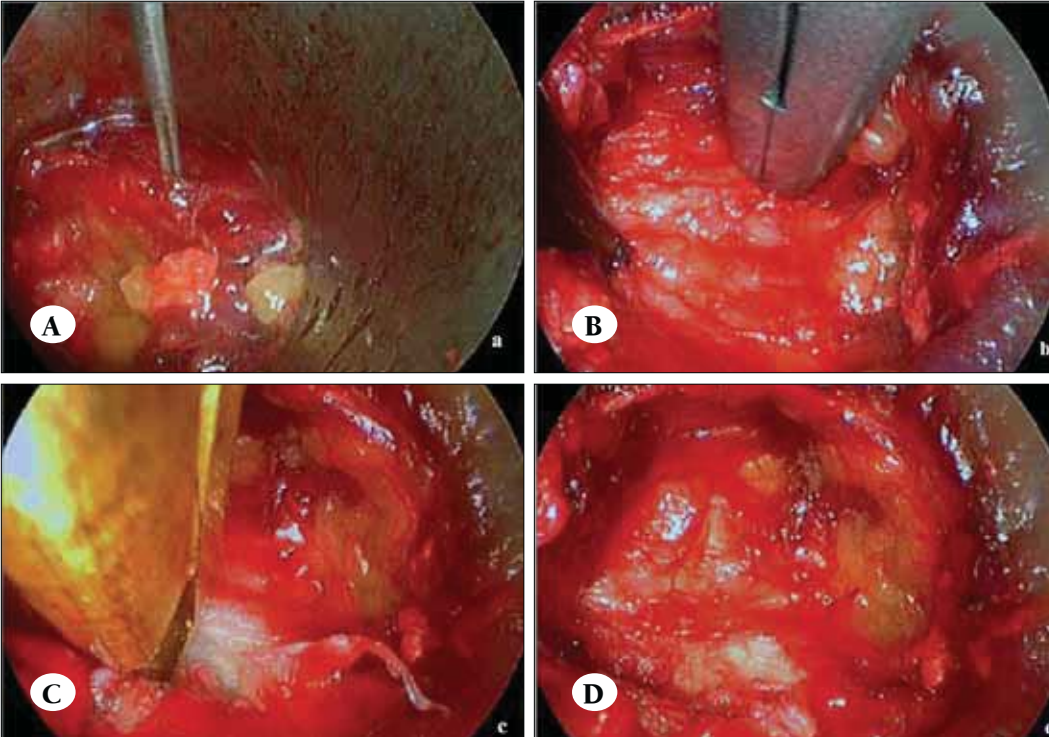


Şekil 3: Bimanuel mikrocerrahi teknik. Endoskopun ve çalışma kanülünün ameliyat masasına sabitlenmesi.

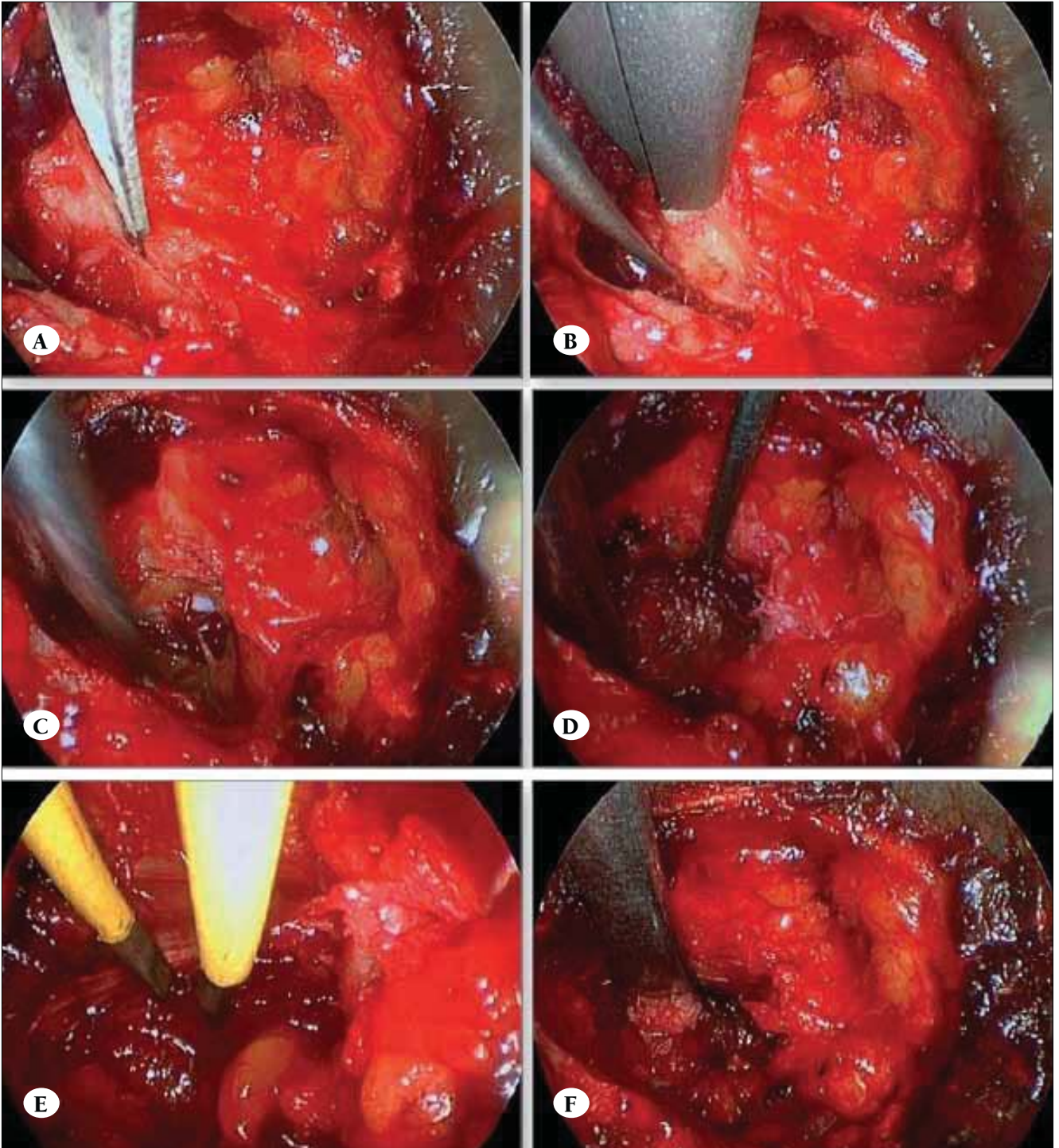
5B). Bunu takiben dura ortaya koyulur (Şekil 5C). Diskin prolabe olduğu kısım ve kök ayırt edildikten sonra (Şekil 5D) sekestre parça eksize edilir (Şekil 6B,C) ve disk mesafesi boşaltılır. Gereklilik halinde kök ekartörü kullanılarak dura ve kök ekarte edilebilir (Şekil 5F). Operasyon sonunda dural sak ve kökün dekomprese olup olmadıklarının kontrolü yapılır (Şekil 6D). Çalışma kanülü çıkarıldıktan sonra cilt insizyonunun 1.5 ile 1.8 cm arasında bir büyüklükte olduğu tespit edilir (Şekil 6F).

HASTA SEÇİMİ

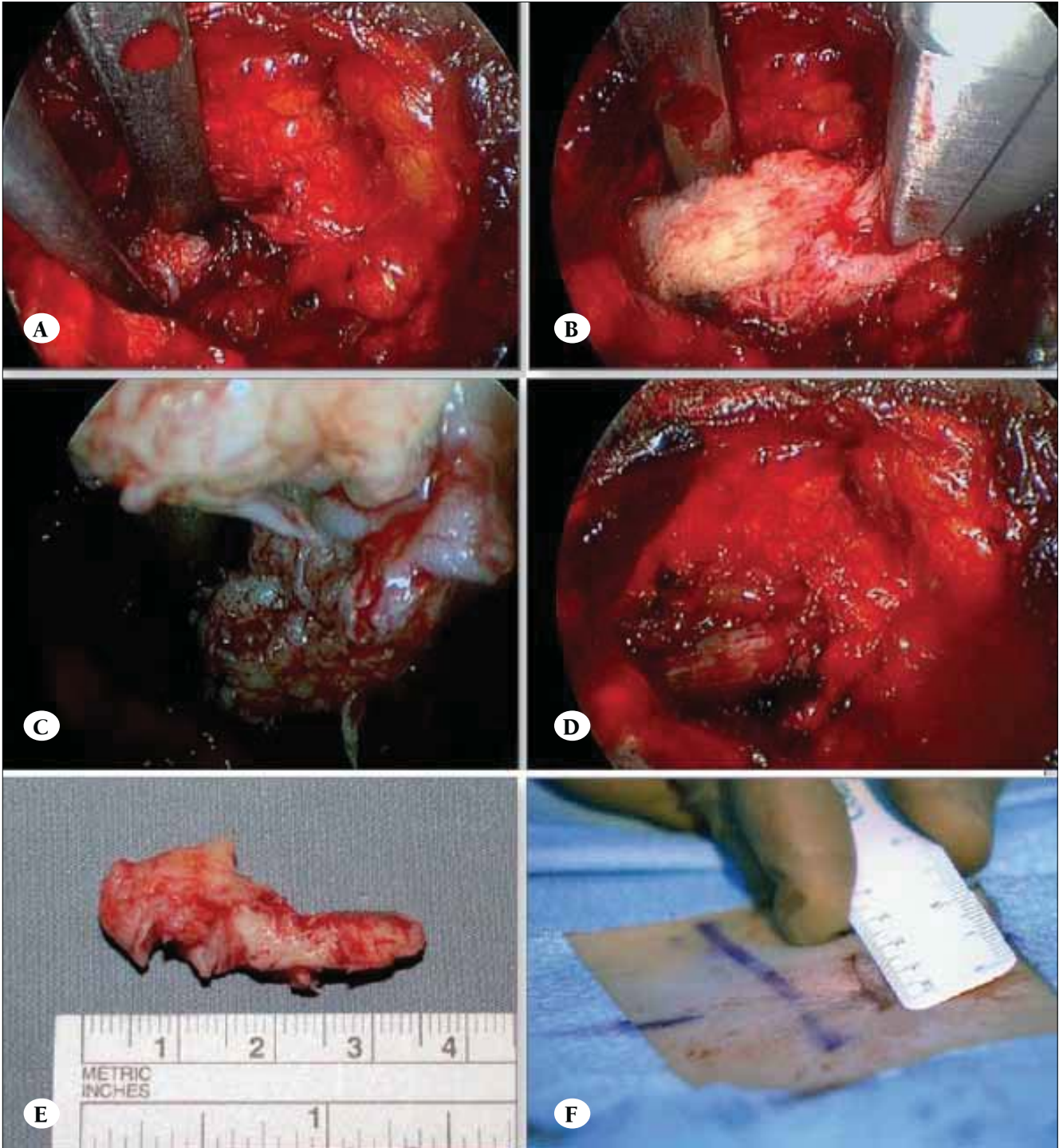
Endoskopi sistemlerine alışma süreci göz önüne alınarak, başlangıçta genç yaşta, kalsifiye olmamış diskleri tercih etmek uygun olacaktır. Tecrübe arttıkça mikrodisektomi ile yapılabilecek tüm lomber disk hernilerinde (far lateral disk hernileri de dahil) uygulanabilmektedir; ancak paramedian disk hernilerinde alınan sonuçlar çok daha iyidir. Ayrıca; hem santral spinal stenozlarda (unilateral yaklaşımla bilateral dekompresyon veya tek seansa birden fazla seviye dekompresyonu yapılabilir) hem de foraminal stenoz olgularında yeterli dekompresyon sağlanabilmektedir.



Şekil 4:
A) Endoskop yerleştirildikten sonra laminanın yerinin tespit edilmesi
B-C) Interlaminar pencere önündeki yumuşak doku artıklarının temizlenmesi
D) Ligamentum flavumun ortaya çıkarılması.



Şekil 5: A) Ligamentum flavumun insizyonu B) Interlaminar pencerenin genişletilmesi C) Duranın ekspoze edilmesi D) Diskin prolabe olduğu kısmın dissektör kullanılarak tespit edilmesi E) Epidural venlerin koagülasyonu F) Kök ekartörünün yerleştirilmesi ve sekestre diskin ekspoze edilmesi.



Şekil 6: A) Sekestre diskin sinir hooku ile serbestleştirilmesi B-C) Sekestre diskin forseps kullanılarak eksizyonu D) Dural sakın ve kökün dekompresye olduğu gözleniyor E) 4 cm büyüklüğündeki eksize edilen disk fragmanı F) Cilt insizyonunun genişliği 1.8 cm boyutunda.

ÖNERİLER

Endoskopi yardımlı mikrodiskektomi tekniği, cerrahlar açısından değerlendirildiğinde standart bimanuel mikrodiskektomi tekniğine benzerliği nedeni ile diğer endoskopik yöntemlere göre öğrenimi daha kolay ve daha güvenilir bir yöntem olarak öne çıkmaktadır. Diğer endoskopik yöntemlerde olduğu gibi daha az doku travmasına yol açmakta, ameliyat sonrası dönemde daha az ağrı şikayetine neden olmakta ve hastaların daha kısa sürede günlük yaşamlarına ve çalışma hayatlarına dönebilmelerine imkan sağlamaktadır. Yüksek devirli tur kullanımına olanak sağlaması da diğer yöntemlere göre bir diğer avantajıdır. Ancak bimanuel çalışmayı sağlamak için çalışma kanülünün daha geniş olmak zorunda olması nedeni ile cilt insizyonu diğer endoskopik yöntemlere göre daha geniş olmaktadır. Şu ana kadar yapılan çalışmalarda bu yöntemle alınan sonuçların çok yüz gül-

dürücü olduğu görülmektedir (1). Ancak henüz yeterli sayıda çalışma yapılmamıştır. İlerleyen dönemlerde daha fazla hasta sayısını içeren daha kapsamlı çalışmalar ile daha güvenilir sonuçlar elde edilecektir.

KAYNAKLAR

1. Oertel JM, Mondorf Y, Gaab MR: A new endoscopic spine system: the first results with ®Easy GOĐ. Acta Neurochir (Wien) 151(9):1027-1033, 2009
2. Ruetten S, Komp M, Godolias G: A New full-endoscopic technique for the interlaminar operation of lumbar disc herniations using 6-mm endoscopes: prospective 2-year results of 331 patients. Minim Invasive Neurosurg 49(2):80-87, 2006
3. Ryang YM, Oertel MF, Mayfrank L, Gilsbach JM, Rohde V: Transmuscular trocar technique - minimal access spine surgery for far lateral lumbar disc herniations. Minim Invasive Neurosurg 50(5):304-307, 2007

LOMBER ENDOSKOPIK CERRAHİNİN KOMPLİKASYONLARI

Endoskopik diskektomilerde standart uygulamalara göre, ameliyat süresi daha kısa, doku travması daha az ve komplikasyon oranı daha düşüktür. Hasta günlük aktivitelerine kolayca geri dönebilir ve postoperatif herhangi bir rehabilitasyon süreci gerekmez. Günümüzde transforaminal ve interlaminar endoskopik girişimler kullanılmaktadır. Transforaminal endoskopik girişimde minimal doku hasarı olmaktadır. Yine interlaminar girişimlerden sonraki tekrar açılışlardaki ameliyat bulgularının da desteklediği gibi, epidural skar dokusu görülmez veya çok hafif düzeyde oluşur. Bu yazıda her iki girişimlerdeki komplikasyonlar kısaca gözden geçirilecektir.

TRANSFORAMİNAL ENDOSKOPIK DİSKEKTOMİNİN KOMPLİKASYONLARI

Transforaminal endoskopik diskektominin komplikasyonları aşağıdaki gibidir:

- Vasküler hasar
- Peritoneal ve abdominal hasar
- Nöral hasar
- Dural hasar (BOS kaçağı)
- Enfeksiyon
- Dizestezi
- Enstrüman kırılması
- Psoas hematomu
- Rezidü
- Rekürrens

Endoskopik diskektomi ameliyatlarından sonra, yeni bir nörolojik bulgu ya da parezi gelişme oranı çok düşüktür ve %2.5 - %3.6 arasında değişmektedir.

Dural hasar gelişme ihtimali varsa da çevre anatomik yapıların korunmuş olması nedeniyle bu yaralanmanın ciddi bir beyin omurilik sıvısı fistülüne dönüşme ihtimali yok denecek kadar azdır.

Yüzeysel yara problemi gelişme riski de standart ameliyatlara (%6) oranla çok düşüktür.

Konvansiyonel mikroskopik diskektomilerin seyrek görülen ama ciddi bir komplikasyonu olan büyük damar yaralanmalarının (aort, iliak arter veya venler gibi) teorik olarak endoskopik ameliyatlarda da görülme ihtimali vardır ancak bugüne dek sadece iki olguda bildirilmiştir. Transforaminal endoskopik girişimlerde batın içi organ yaralanması da sadece birkaç olguda bildirilmiştir.

Transforaminal endoskopik diskektominin ciddi bir öğrenme eğrisi olduğu çok sayıda çalışmada gösterilmiştir. Wang (1) ve Lee (2)'nin yürüttükleri çalışmalarda yaklaşık 20'şer vakada transforaminal endoskopik diskektomi uygulamış, konvansiyonel yöntemlere göre komplikasyon oranlarının ciddi olarak düştüğü bildirilmiştir. Komplikasyon oranı transforaminal endoskopik diskektomide %2,7-3,5 iken; geleneksel cerrahide bu oran %6 olarak bildirilmiştir (3-4).

Transforaminal endoskopik diskektomi yöntemi ile nüks oranı eski bir çalışmada %8, mikrodiskektomi

mide %5 olarak bildirilmiştir (2). Ancak yapılan yeni çalışmalarda transforaminal endoskopik diskektomi yöntemi ile yapılan operasyonlarda nüks oranlarında mikrodiskektomiye oranla daha ümit verici gelişmeler görülmektedir (5-6). Yeung ve Hoogland'ın çalışmalarında transforaminal endoskopik diskektomi sonrası rekürrens oranı %5 olarak bildirilmiştir (7-8-9). Son çalışmalar endoskopik lomber diskektomide nüks oranının %3.1, mikrodiskektomide ise %5-7 olduğunu ortaya koymuştur. Transforaminal endoskopik diskektominin ciddi bir öğrenme eğrisi olduğu çok sayıda çalışmada gösterilmiştir. Bu sebeple cerrahın deneyimi arttıkça nüks oranlarının azaldığı izlenmiştir. Transforaminal endoskopik diskektomi sonrası nüks oranının daha düşük olmasının bir diğer sebebi olarak skar dokusu gelişiminin daha az olması düşünülebilir.

Nöral hasar insidansı endoskopik lomber diskektomi (%0.02) ve mikrodiskektomi (0.02) yönteminde benzerdir. Sinir kökü yaralanma oranı %1.0- % 6.7 aralığında bildirilmiştir (10). Lomber disk hernisi veya lomber dar kanal nedeniyle kök ve dural kese sıkışık olduğundan BOS daha az bulunur. Bu sebeple ısı üreten laser, bipolar ve RF gibi cihazları daha dikkatli kullanmak gerekmektedir.

Transforaminal endoskopik diskektomi yöntemi ile hiçbir nöral yaralanma bildirilmemiştir. Dural hasar oluşumunda transforaminal endoskopik diskektomide oran %1.1 (11) iken bu oran mikrodiskektomide %2 (12)'dir. Yeung ve Tsou çalışmalarında dural yaralanma riskini %0,3 olarak bildirmişlerdir (3-7). Büyük dural yaralanmalar rapor edilmemiştir (13). Alınabilecek önlem, operasyon esnasında aşırı lazer kullanımından kaçınmaktır.

Nadir görülen bir komplikasyon olan kalıcı duyu defisit oranı %1 olarak bildirilmiştir (14-15). Bunun yanında dizestezi en yaygın postoperatif komplikasyon olup vakaların %5-%10'unda görülmektedir (14-15) ve neredeyse her zaman geçicidir. Bunun sebebi tam olarak anlaşılamamış olup dorsal kök, furkal sinirler komşuluğunda oluşan hematoma kaynaklı olduğu düşünülmektedir. Rutin steroid enjeksiyonunun dizestezi oranını azalttığı bilinmektedir. Postoperatif dizestezi görülen hastalarda tedavide antienflamatuvar ajanlar, Gabapentin, sempatik sinir blokları düşünülmelidir.

Transforaminal endoskopik girişimlerde batın içi organ yaralanması sadece birkaç olguda bildirilmiştir. Bunlar kontrlateral üreter yaralanması, kalın bağırsak nekrozu ve kolon perforasyonu ile psoas absesi + spondilodiskit olgularıdır.

Organ yaralanmasından kaçınmak amacıyla çalışılacak trase ile abdomen içeriği ilişkisini incelemek gerekmektedir. Transforaminal endoskopik diskektomi uygulamalarında belirgin vasküler yaralanma oluşmamakla beraber sadece bir kaç olguda rapor edilmiştir. Bunlar da sigmoid arter yaralanması, sol iliak ven yaralanması olgularıdır.

Mikrodiskektomi yönteminde bu oran %0.045 dir. Vasküler hasardan kaçınmak amacıyla lateral skopi görüntülemesi ile anatomik yapılar ve birbirleriyle olan ilişkileri değerlendirilmelidir.

Tüm cerrahi girişimler sonrasında görülebilen ortak komplikasyon olan enfeksiyon oranı mikrodiskektomilerde %0.13-%0.9 iken, endoskopik lomber diskektomi sonrası %0.4 tür. Aseptik diskit görülme sıklığı septik diskitten daha fazladır. Aseptik diskit gelişiminde end-plate hasarı sorumlu tutulmaktadır. Ayrıca literatürde 1 adet piyojenik psoas absesi bildirilmiştir. Enfeksiyon gelişimini en aza indirmek amacıyla sterilizasyon kurallarına uyulmalı, profilaktik antibiyotik uygulanmalı, cilt ve subdermal dokularla temastan kaçınılmalı enstrümanlar bir kanülden sokulmalıdır.

Operasyon esnasında enstrüman kırılması söz konusu olabilir. Teleskop, huk ve forseps kırılabilir. Böyle bir durumda parçalar manyetik rod veya forseps ile alınmalıdır.

Rezidü disk, oluşabilecek bir diğer komplikasyondur. Sıklıkla büyük santral diskler ve çok büyük fragman varlığı sebebiyle görülmektedir. Yeterli diskektomi uygulanmalıdır.

İTERLAMİNAR ENDOSKOPIK DİSKEKTOMİNİN KOMPLİKASYONLARI

İnterlaminar endoskopik diskektominin komplikasyonları aşağıdaki gibidir:

- Faset hasarı
- Dural hasar
- Diskit

- Rekürrens
- Persistan parestezi
- Hematom
- Nöral hasar

Hem kullanılan cerrahi koridorun mikrodiskektomi ile aynı olması, hem de uygulanan işlemin aynı olması beklenen komplikasyonları da benzer kılmaktadır. Her ne kadar endoskopinin rutin olarak kullanıldığı kliniklerden çıkan yayınlarda komplikasyon oranları düşük olarak bildirilse de; öğrenme eğrisine paralel olarak başlangıçta komplikasyon oranlarının mikrodiskektomiden fazla olabileceği unutulmamalıdır.

KAYNAKLAR

1. Wang B, Lu G, Patel AA, Ren P, Cheng I. An evaluation of the learning curve for a complex surgical technique: the full endoscopic interlaminar approach for lumbar disc herniations. *Spine J* 2011;11(2):122e30.
2. Lee DY, Lee SH. Learning curve for percutaneous endoscopic lumbar discectomy. *Neurol Med Chir (Tokyo)* 2008;48(9):383e8.
3. Tzaan WC: Transforaminal percutaneous endoscopic lumbar discectomy. *Chang Gung Med J* 2007; 30:226-34
4. Ruetten S, Komp M, Merk H, Godolias G: Fullendoscopic interlaminar and transforaminal lumbar discectomy versus conventional microsurgical technique: a prospective, randomized, controlled study. *Spine* 2008; 33: 931-39
5. Nellensteijn J, Ostelo R, Bartels R, Peul W, Van RB, van TM. Transforaminal endoscopic surgery for symptomatic lumbar disc herniations: a systematic review of the literature. *Eur Spine J* 2010;19(2):181e204.
6. Hermantin FU, Peters T, Quartararo L, Kambin P. A prospective, randomized study comparing the results of open discectomy with those of video-assisted arthroscopic microdiscectomy. *J Bone Jt Surg Am* 1999;81(7):958e65.
7. Yeung AT, Tsou PM: Posterolateral endoscopic excision for lumbar disc herniation: surgical technique, outcome and complications in 307 consecutive cases. *Spine* 2002; 27: 722-31
8. Hoogland T, Schubert M, Miklitz B, Ramirez A: Transforaminal posterolateral endoscopic discectomy with or without the combination of a low-dose chymopapain: a prospective randomized study in 280 consecutive cases. *Spine* 2006; 31: E890-E97
9. Hoogland T, van den Brekel-Dijkstra K, Schubert M, Miklitz B: Endoscopic transforaminal discectomy for recurrent lumbar disc herniation: a prospective, cohort evaluation of 262 consecutive cases. *Spine* 2008; 33: 973-78
10. Choi I, Ahn JO, So WS, Lee SJ, Choi IJ, Kim H. Exiting root injury in transforaminal endoscopic discectomy: preoperative image considerations for safety. *Eur Spine J* 2013; 22(11): 2481-2487.
11. Ahn Y, Lee HY, Lee SH, Lee JH. Dural tears in percutaneous endoscopic lumbar discectomy. *Eur Spine J* 2011;20(1):58e64
12. Gotfryd A, Avanzi O. A systematic review of randomised clinical trials using posterior discectomy to treat lumbar disc herniations. *Int Orthop* 2009;33(1):11e7.
13. Chiu JC: Posterolateral endoscopic thoracic discectomy, In: *Endoscopic spine surgery and instrumentation* (Kim D, Fressler R, Regan J, eds), Thieme Medical Publisher, New York, NY, 2004: 48-58
14. Nellensteijn J, Ostelo R, Bartels R, Peul W, Van Royen B, Van Tulder M: Transforaminal endoscopic surgery for lumbar stenosis: a systematic review. *Eur SP J* 2010; 19: 879-86
15. Jang JS, An SH, Lee SH: Transforaminal percutaneous endoscopic discectomy in the treatment of foraminal and extraforaminal lumbar disk herniations, *J Spinal Disord Tech* 2006 : 19(5): 338-43

bölüm 8

Doç. Dr. Ali İhsan ÖKTEN

Adana Numune Eğitim ve Araştırma Hastanesi, Beyin ve Sinir Cerrahisi Kliniği, Adana

SANATTA VE BİLİMDE MİNİMALİZM

MİNİMALİST SANATIN DOĞUŞU

Minimalizm, modern sanat ve müzikte, kökeni 1960'lara kadar giden, sadelik ve nesnelliği ön plana çıkaran bir akımdır. ABC Sanatı, Minimal Sanat gibi tabirlerle de anılır (1). Amerika'da 1960'lı ve 1970'li yıllarda etkili olan Minimalizm, sanatsal biçimin aşırı yalınlığını savunur. Minimalizm teriminin ilk kez 1965 yılında "Art Magazin" dergisinde Richard Wollheim tarafından kullanıldığı tahmin edilmektedir (2). Başka bir görüşe göre Barbara Rose'un "Art in America" dergisinin Ekim 1965 tarihli sayısında yayınladığı "ABC Art" başlıklı yazısıdır. Bu yazıda yeni bir sanat eğiliminden söz edilmekte ve ABC Art gibi bir adlandırma benimsenmeyince, aynı yazıda kullanılan "minimum" sözcüğü "minimalizm/minimal art" kavramı olarak kullanılmaya başlanmıştır. Terim, sanatın biçimlerini, özellikle de müzik ve görsel sanatları nitellemenin yanında Bauhaus ekolü devamı biçiminde sayılabilecek, ancak sonrasında post-modern sanat anlayışı içinde değerlendirilebilecek sanata yeni bir estetik anlayış, sanat felsefesi ve kavramsallaştırmayı getiren bir sanat akımı olacaktır (3).

Minimalizm, öncelikle az ile yetinmek, eldeki sınırlı olanaklarla yola çıkmak ve yapıtı bu çerçevede içerisinde kurmaya çalışmak demektir. Ekonomik olarak ortaya koyacak parasal gücünüz yoksa, küçülmek için temel öğelere inmek kaçınılmaz bir durumdur. Anlatımda etkiyi çoğaltmak için öğelerin sayısı azaltılsa da içerikleri eksiltilmemeli aksine korunmalıdır. Rengi ve biçimi en aza ve temel öğelere indirgemek, hatta kullanılan malzemenin yalnızca kendi renginden yararlanmak,


yapıtları kompozisyonlara yüklenen ifadelerden arındırmak Minimalistler'in temel tutumu olmuştur. Çoğu sanatçı yapıtlarını bir kimlikten de arındırmak için "isimsiz" olarak tanımlamış ayrıntılar ve ikincil öğeler mümkün olduğu kadar azaltılarak ana öğe ortaya çıkartılmaya çalışılmıştır (4).

SANATTA MİNİMALİZM

Minimalizmin doğuşu da daha önceki sanat akımları gibi onlarla etkileşime girerek olgunlaşmış bir sanat anlayışıdır. Doğmasında öncülük eden sanat akımlarının ortak özelliği, gerçekçilik, nesnellik, işlevsellik, sadecilik gibi oluşumlardan beslenmeleridir. Rönesans'taki aydınlanmadan sonra üretim şeklindeki değişim ve teknik gelişmeler, sanayi devrimini ortaya çıkartır. Endüstri ve makineyle yeni tanışan insan, savaştan sonra yeni bir dünya düzeni ve gerçeklik kurmak zorundadır. Modernizmin ortaya çıkışı, aslında bu bunalımlı ve karmaşık dönemin sonucudur. Dadaizm de "her şey anlamsız", sürrealizmde ise "anlamsız gerçek" olur. Amerika'nın zenginleşip sanat ortamına yatırım yapması sanatın artık alınan satılan bir mal, bir nesne olduğu olgusunu yaratır. 1960'ların sonunda bir grup genç sanatçı bu durumun dışında, günlük monoton ve kalabalık yaşantının içinden kopmak için toplumca kolayca anlaşılabilecek imgeleri kullanmaları gerektiği kararını alırlar. Artan teknolojinin yaratmaya başladığı sıkıcı kalabalık, hızla artan tüm oluşumlar karşısında toplumun yorulmaya başlaması dışavurumculuktan sonra pop artı doğurur. Pop art gündelik olanı sanata sokmaya çalışır. Minimal Art'ın ortaya çıkış felsefesi, görsel sanatta pop art'tan

sonra tüketim kültürüne dayalı olmayan sanata yeni bir bakış açısı kazandırmaktır (3). Buna neden ihtiyaç duyulmuştur? Amaç izleyicinin kavram karmaşasını ortadan kaldırmaktır. Kökten olmasa da bu, ciddi bir estetik değişimdir. Belki de, gittikçe artan teknolojinin

yaratmaya başladığı sıkıcı kalabalığı dağıtmayı istemek baş nedendir. Çünkü hızla artan bütün oluşumlar karşısında toplumlar da yorulmaya başlamıştır. Tabii ki bu hızın çıkardığı gürültü insanları şaşkına çeviriyor ve strese sokuyordu. İşte bu stresin ilacı, sakin



Soldan sağa: Ben Spreng, Klaus Leidorf (Three in Corn Field), Viton, Merche Suarez Louzao 2



Soldan sağa: Tim Mulcany, Harry Lieber, Jaime Vinas



Soldan sağa: Rainer Muller, Martin Gommel-Shadow Games, Leontjew

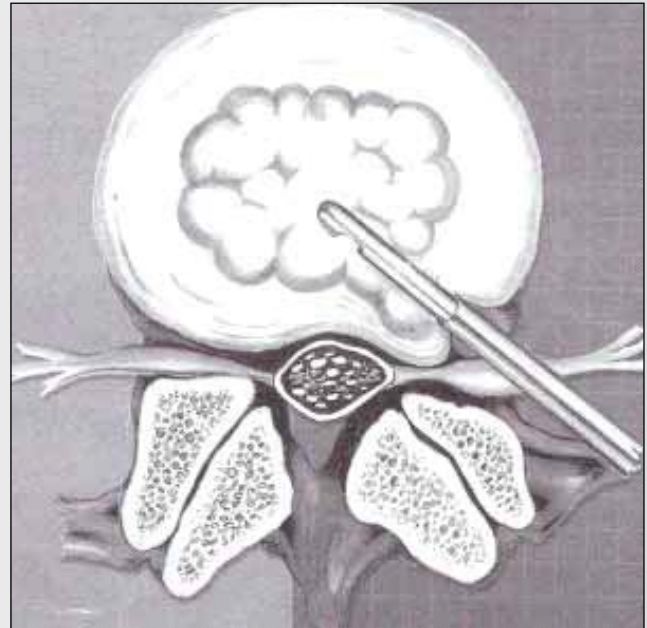
ve düşünmeyi öğütleyici yapısıyla, minimalizmdi (2). Minimalizm de sanat felsefeyle daha çok örtüşmeye başlar. Yoğun tempo içindeki insanların evleri; tasarım, temizlik ve düzen olarak dış dünyadaki karmaşadan uzak kalmalıdır. Herhangi bir şeyin görüldüğü gibi olması kuramını şiddetle savunur. Yanılsamaya yer vermemek, hatta bunu ahlaksızlık saymak, hiçbir şeye olduğundan başka ifade taşıtmamak stilin sıkı sıkıya bağlandığı prensiplerin başında gelir. Fazlalıklardan, önemsiz ayrıntılardan, değersiz yanlardan, birincil öğelerden kurtulmak, arınmak, daha temel, daha özsel, daha birincil öğelere yetmek (3,4).

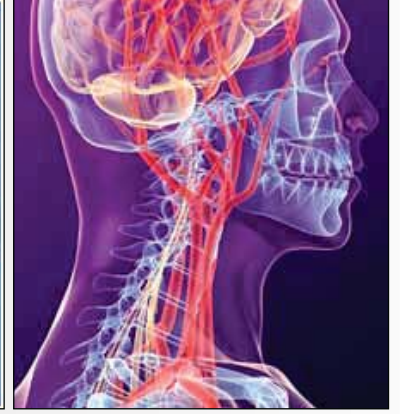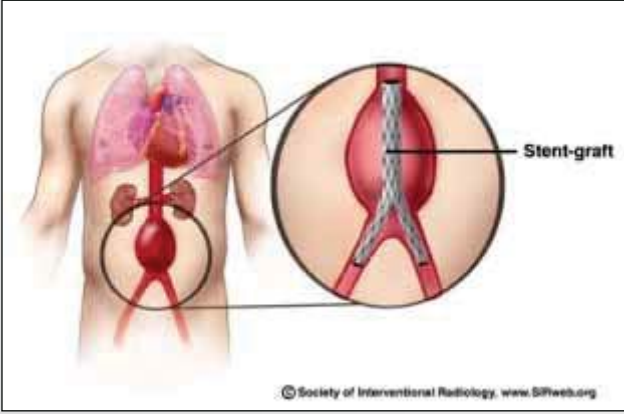
BİLİMDE MİNİMALİZM

Tarih boyunca bilim sanatı desteklemiş, sanatta bilimi desteklemiştir. Bilim sanattan veya felsefeden uzaklaştığında gelişme ve kendini yenileme gücünü kaybetmiştir. Sanatta gelişen minimalist akım kendisini kısa sürede bilimde de göstermiştir. Bilimde de giderek artan şekilde minimalist yaklaşımlar ön plana çıkmaya başlamıştır. Gelişen teknoloji ile birlikte ameliyatlarda kullanılan aletlerin gelişmesi ameliyat sürelerini kısaltmış, hastaların konforunu arttırmış, hastaların daha kısa sürede iyileşmelerine ve hastanede daha az süre kalmalarına neden olmuştur. Bir çok hasta artık ameliyat olduktan veya herhangi bir işlemden sonra aynı gün veya ertesi gün taburcu edilmekte hatta işlerine dönmektedirler. Eskilerin “Büyük cerrah büyük açar” anlayışı günümüzde tam tersine dönmüştür. Artık 1-2 cm deliklerden tüm batına, omuza, dize, beyine veya göğüs boşluğuna girilmekte, her türlü ameliyatlarda bu deliklerden sokulan borular aracılığıyla büyük bir başarı ile yapılmaktadır. Tıptaki bu minimalist uygulamalar “minimal invaziv yaklaşımlar” olarak adlandırılmaktadır. Bu yaklaşımda temel felsefe en az zararlar

en fazla faydanın nasıl sağlanacağıdır. Bu minimalist yaklaşım şekli hem cerrah açısından büyük kolaylıklar sağlamakta hem de hasta açısından daha rahat olmaktadır. Hastalar daha az ağrı duymakta, ameliyattan sonraki dönemleri daha rahat geçmekte ve işlerine çok kısa sürede dönerek normal yaşamlarına devam etmektedirler.

Beyin Cerrahisinde minimal invaziv girişimlerin yine 1960'lı yıllarda Prof. Dr. Gazi Yaşargil'in mikroskobu beyin ve disk cerrahisinde kullanmasıyla başladı söylenebilir. 1967 yılında Yaşargil ve Caspar, diskektomiye mikrocerrahi yöntemle yapmışlardır. 1975 yılında Hijikata omurgada minimal invaziv cerrahinin temelini oluşturan floroskopiyi kullanarak, perkütan diskektomi tekniğini tanımlamıştır. Böylece daha az doku hasarı sağlanmıştır. Yaşargil'in aynı yıllarda gelişen minimal sanattan etkilenmesi büyük olasıdır.





Sanat, bilim ve felsefe farklı disiplinler olmalarına rağmen dönem dönem birbirlerini desteklerler, bazen birbirinin içine geçerler ve bazen de birbirlerini kopya ederler. Birindeki dönemsel ekol veya öğreti diğerlerini de içine alabilir ve yollarına birbirlerini güçlendirerek devam ederler. Sanattaki minimalizm ile bilimdeki minimal invaziv yaklaşımlar da böyle olmuştur. Sanattaki minimalist akımın ana ögesi olan az ile yetinmek, gereksiz malzemelerden kaçınmak, anlatımdaki etkiyi çoğaltmak için öğelerin sayısını azaltmak, daha ekonomik olmak gibi kavramlar bilimde kendisini hastanın vücut bütünlüğünü en az hasarla, en etkili bir şekilde korumak ve en kısa zamanda sağlığına kavuşturmak olarak karşılık bulmuştur.

SONUÇ

Özellikle tıp biliminde, cerrahi sanat olarak kabul edilir. Bunda tıp, sanat ve felsefenin birbirini etkilemesi

vardır. Uzunca bir süredir arası açılan bilim, felsefe ve sanatın minimalizm kavramı etrafında tekrar birbirlerini bulmaları nöroşirürji özelinde yeni bir kavram olan minimal invaziv girişimlerin gelişmesine katkı sağladığı söylenebilir.

KAYNAKLAR

1. tr.wikipedia.org/wiki/Minimalizm
2. Özkan Eroğlu. www.fotoritim.com/.../ozkan-eroglu--minimal-art-minimalizm
3. Nancy Azarbad. www.msxllabs.org/.../14394-sanat-akimlari-minimalizm-minimal-sanat
4. Mehmet Serdar. Yirmi film yirmi deneme. Sözcükler Yayınları, İstanbul, 2011
5. Mehdi Sasani, Fahir Özer. Spinal Minimal Invaziv Cerrahi Yöntemler. Temel Nöroşirürji. Cilt-2. Ankara, 2010, sayfa 1437